mediconsult Academy

Workshop OCT und Funduskamera

M i c h a e l W y s s

M.Sc. Optometrist FAAO

eyeness ag, Bern / Switzerland

mwyss@eyeness.ch

Programm

13:00 Theoretischer Teil I

- Businessmodell Optometrie
- Integration in die Praxis
- Grundlagen und Anwendungsmöglichkeiten SLO und OCT
- Interpretation der Aufnahmen
- Kommunikation mit Fachpersonen

14:30 Kaffee-Pause

15:00 Theoretischer Teil II

- Fallbeispiele aus der Praxis

16:30 – 17:30 Praktischer Teil

- Hands-On Übungen an beiden Gerätetypen (SLO / OCT)

Offenlegung

Keine kommerziellen oder persönlichen Interessen

oder Konflikte mit irgend einem Produkt oder einer

Firma welche in diesem Vortrag erwähnt wird.

Eyeness AG ist oder wurde als Berater, Entwickler oder Referent unterstützt von (in alphabetischer Folge):

ALCON AG Vision Care

BAUSCH & LOMB Inc.

BOSTON Polymer Technology

CIBA Vision

COOPER Vision Inc.

DEBRA International

FALCO Linsen AG

HAAG-STREIT Diagnostics

GELFLEX Laboratories

JOHNSON & JOHNSON Vision Care

LHW FOUNDATION

MEDICONSULT AG

New England College of Optometry NECO

SENSIMED SA

Swiss Academy of Ophthalmology

RaayonNova

TECHCOLORS / Adventures in Colors

TISSOT Medical Research SA

Universitätsspital Basel USB

VIVIOR AG

0
3
6
9
12
15
18
20

Versprechen Augenoptik

- Brillenglasbestimmung mit dem Ziel der perfekten optischen Lösung für den Kunden
  - äusserst exakt, schnell, entspannt, kostenlos

Gesundheits-Optiker

Zitat Optik Tim Findeisen, Leipzig:
„Die Augenhintergrundanalyse ist mein **USP**“

„Ich hafte nicht für die Auswertung. Das Risiko liegt beim Augenarzt, der die Beurteilung vornimmt.“

Optometrie

Gesundheitsberufegesetz GesBG 1. Februar 2020

Im Interesse der öffentlichen Gesundheit soll mit dem Gesundheitsberufegesetz die Qualität in denjenigen Gesundheitsberufen, die mehrheitlich an Fachhochschulen vermittelt werden, gefördert werden. Dazu werden gesamtschweizerisch einheitliche Anforderungen an die Ausbildung und Berufsausübung festgelegt.

Optometrie

- „Optometristinnen überprüfen die Augengesundheit, analysieren Sehprobleme und bestimmen die Korrekturwerte“
  - Anamnese
  - Refraktion, inklusive binokularem Status
  - Funktionstest’s: Neurologie und Motorik
  - Inspektion des vorderen Augenabschnittes
  - Inspektion des hinteren Augenabschnittes
  - Tonometrie
  - Perimetrie

Optometrie

- Wozu der ganze Aufwand??

Businessmodell

- 2003 aus dem Kontaktlinsenstudio . . .
  - 1 Optometrist,
    1 dipl. Augenoptiker,
    2 Assistentinnen
  - Jahresumsatz 835‘000
  - Nettorendite 3.5%

kontaktlinsenstudio bärtschi

freedom to see

eyeness®
wellness für ihre augen

Businessmodell

. . . wird die Optometrie Praxis

- 6 OptometristInnen,
  5 AssistentInnen,
  2 Backoffice
- Jahresumsatz 2‘130‘000
  - 40% Umsatz durch Dienstleistung
- Ertragssteigerung +152%
  oder 10.1% pro Jahr
- Nettorendite 6.1%

Küche & Sitzung/Pause ->
Personal
Garderoben & WC ->
Optom 1-3
Anlernen
& Labor
WC
Optik 2
Office
Optom 4
IT
Back
Office

Businessmodell

eyeness
wellness für ihre augen

Portrait Dienstleistungen Produkte News Kontakt DE/EN

Unsere Preise

Wir glauben an faire Preise. Bei uns behalten Sie den Überblick und kaufen nicht die Katze im Sack. Unsere Dienstleistungen werden getrennt von den Produkten aufgelistet – transparent und ehrlich!

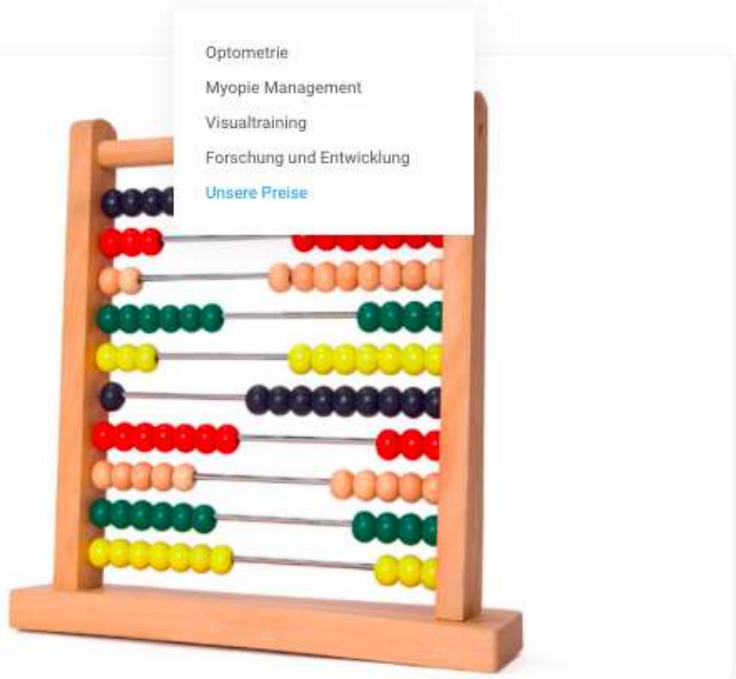

Wir offerieren immer mehrere unterschiedliche Lösungsansätze. Unsere Materialpreise werden laufend aktualisiert und sind mit dem Schweizer Internethandel vergleichbar.

Businessmodell

Unsere Dienstleistungen

Erstkonsultation **Kontaktlinsen** **Optometrie** **Sehen**

Philosophie

Ihr Sehen bedingt ein komplexes Zusammenspiel von Optik, muskulärer Koordination und nervlicher Verarbeitung. Deshalb erheben wir bei der Erstkonsultation Ihren kompletten visuellen und optometrischen Status. Diese Analyse dient einerseits als Grundlage unserer jetzigen Beratung, andererseits auch zur Beurteilung von Veränderungen in der Zukunft, was ohne Grundlagenmessung nicht möglich ist. Die Analyse Ihrer Situation wird 60 – 90 Minuten in Anspruch nehmen.

Anmeldung und weitere Informationen ›

Erstkonsultation _____ 250

KOMPLETTER VISUELLER STATUS 75

Kompletter visueller Status mittels Funktionstests, subjektiver Brillenglasbestimmung und digitaler Biomikroskopie des vorderen Augenabschnittes und der Augenmedien

KOMPLETTER OPTOMETRISCHER STATUS 175

Kompletter optometrischer Status inklusive Topographie, Pachymetrie, Biometrie (Augenlänge), Rebound-Tonometrie (Augendruck), Ophthalmoskopie, SLO Panorama Netzhautfotographie, Koheränz-Tomographie (OCT) sowie Octopus-Perimetrie (Gesichtsfeld)

eyeness®

Businessmodell

OPTOMETRISCHE DIENSTLEISTUNGEN

Vorderer Augenabschnitt (pro Stunde) ___ 225
Untersuchung des vorderen Augenabschnittes mittels digitaler Mikroskopie

Trockenes Auge _____ 225
Analyse des trockenen Auges mittels Infrarot Meibographie, digitaler Tränenfilmanalyse und Mikroskopie

Hinterer Augenabschnitt _____ 175
Inklusive Ophthalmoskopie, Rebound-Tonometrie (Augendruck), SLO Panorama Fundusfotographie, Tomographie (OCT), Topographie, Pachymetrie sowie Octopus-Perimetrie

Voruntersuchung Chirurgie _____ 350
Komplett Evaluation zur Vorbereitung einer refraktiven Chirurgie (LASIK; PRK; CATARACT)

Fachbericht und Überweisung _____ 45
Detaillierter Bericht oder Überweisung an Fachpersonen

KINDER OPTOMETRIE

Kleinkinder (Alter 6 Monate bis 2 Jahre) ___ 45
Entwicklungsgerechte Evaluation des visuellen Status und des Entwicklungsfortschrittes

Kinder im Vorschulalter _____ 75
Kindgerechte Evaluation des visuellen Systems inklusive digitaler Biomikroskopie

Kinder bis 16 Jahren _____ 195
Eine Erstkonsultation von Kindern bis 16 Jahren beinhaltet folgende Leistungen:

VISUELLER STATUS 75
Inklusive Funktionstests, subjektive Brillenglasbestimmung, digitale Biomikroskopie des vorderen Augenabschnittes und der Augenmedien

OPTOMETRISCHER STATUS 120
Inklusive Topographie, Pachymetrie, Biometrie (Augenlänge), SLO Panorama Netzhautfotographie

eyeness®
wellness für ihre augen

Businessmodell

Jahresumsätze

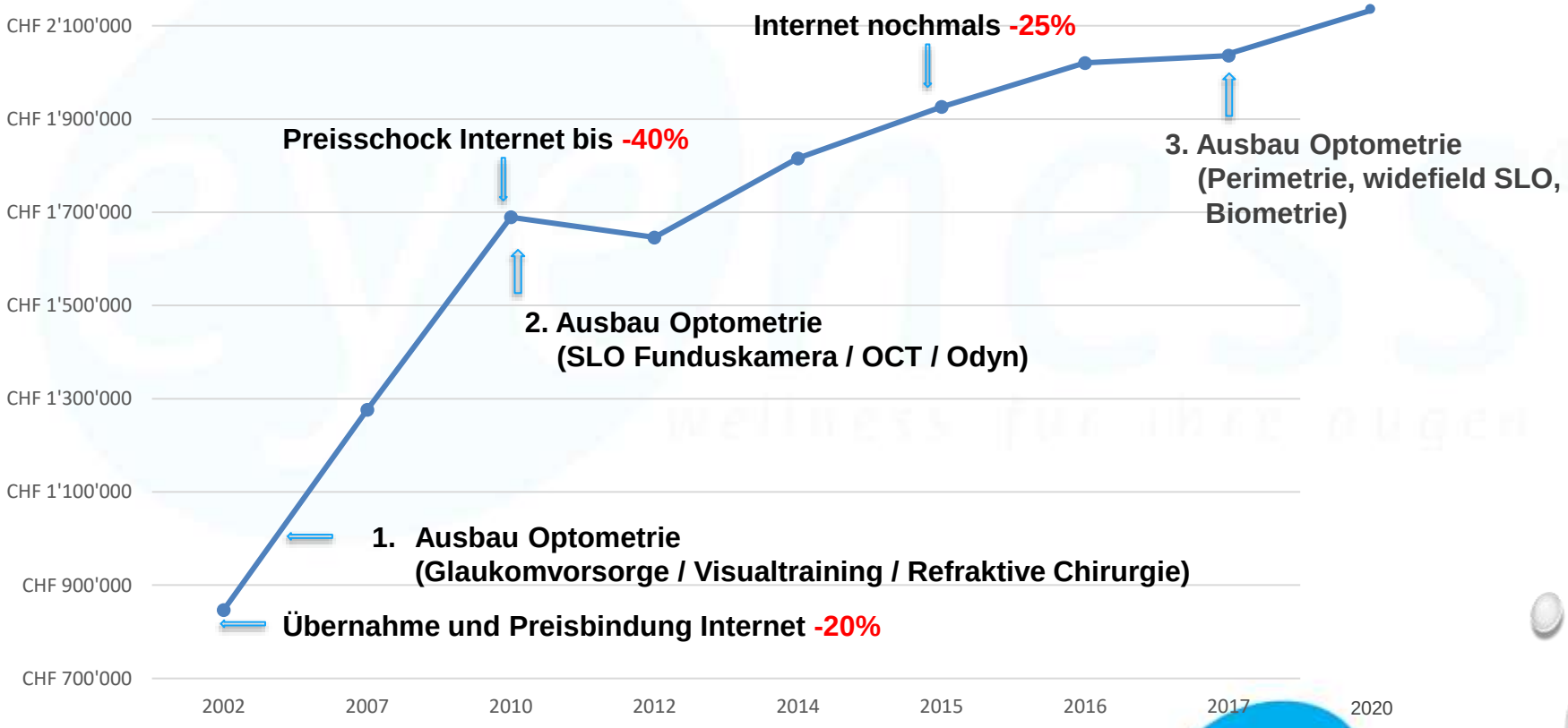

Integration in die Praxis

Integration in die Praxis

- Ist mein Wissen auf dem notwendigen Stand?
  - Wo kann ich mehr lernen? (2-3 Tagungen pro Jahr)
  - Sind meine Mitarbeiter «up to date»? Wie stelle ich dies sicher? (interne und externe Schulungen sind ein MUST)
  - Wie kommuniziert das Team mit den Patienten?
- Regelmässiges, geplantes Update oder Upgrade der Infrastruktur und des Wissens gehört in jede Jahresplanung

Integration in die Praxis

Bsp. Eyeness AG 2017

- ✓26 Fachtagungen
- ✓> 30 interne Mitarbeitermeetings
- ✓Neue Digitalkameras
- ✓Umgestaltung Praxis
- ✓Teilnahme an 4 Studien
- ✓14 Vorträge
- ✓Publikationen/Interviews

	Jahresplanung 2017		
	Termin	**Anlass**	**Wer**
Januar	12. - 14.	OTO goes Zurich	*MiB*
	15. -16.	Interlens, Bern	**SB**, *MF*
Februar			
März	8. -10.	Swiss Academy of Ophthalmology, Luzern	*MiB*
	11. -13.	Umbria Club Meeting, Ingolstadt	*MW*, **MF**
	19. - 20.	SBAO Tagung, Bern	*MF, JK*
April	3. -4.	Alcon AECE Seminar, Rotkreuz	**MF**
	4	J&J Symposium ESI Norderstedt	*MW, MiB*
Mai	15	vonhoff workshop Dry Eye, Schlieren	*MW*
	15	Alcon AECE Seminar, Rotkreuz	**MF**
Juni	9. -11.	BCLA Liverpool	*SB, MF*
	20.-21.	Cooper misight Einführung, Frankfurt	*MiB*
	21. - 23.	Contamac Symposium, Essex, UK	**MW**
Juli	28. - 30.	Masterthesispräsentation Benediktbeurn	**MF**
August		Interlens	**SB**
September	30. - 1.	SOG-SSO, Davos	**MiB**
	17. - 18.	SBAO Tagung Zürich	*JK*
	20	MedEd Symposium, Bern	*MiB*
	23. -25.	Umbria Club Meeting, Pfäffikon ZH	*JK*
Oktober	6. -7.	VDCO Optometrie, Hamburg sichtkontakt.de	*(JK)*
	8	Tag der Optometrie, Hamburg	*(JK)*
	11.-14.	AAO Chicago	**MW**
	16	Alcon AECE Seminar, Rotkreuz	**MF**
November	6	SBAO Workshop Olten	**MiB**
	17	Gipfelblicke, GOBAG, Bern	**MiB**
	18	Myopiekontrolle, Klagenfurt/Österreich	**MiB**
	20	Advanced OCT, Roggwil/Arbon	**MiB**
Dezember			
	kursiv = Teilnehmer	**fett = Referent**	noch vakant

Businessmodell

1. Januar bis 30. Juni 2021:

5556 verrechnete Dienstleistungen, 40% Anteil am Umsatz

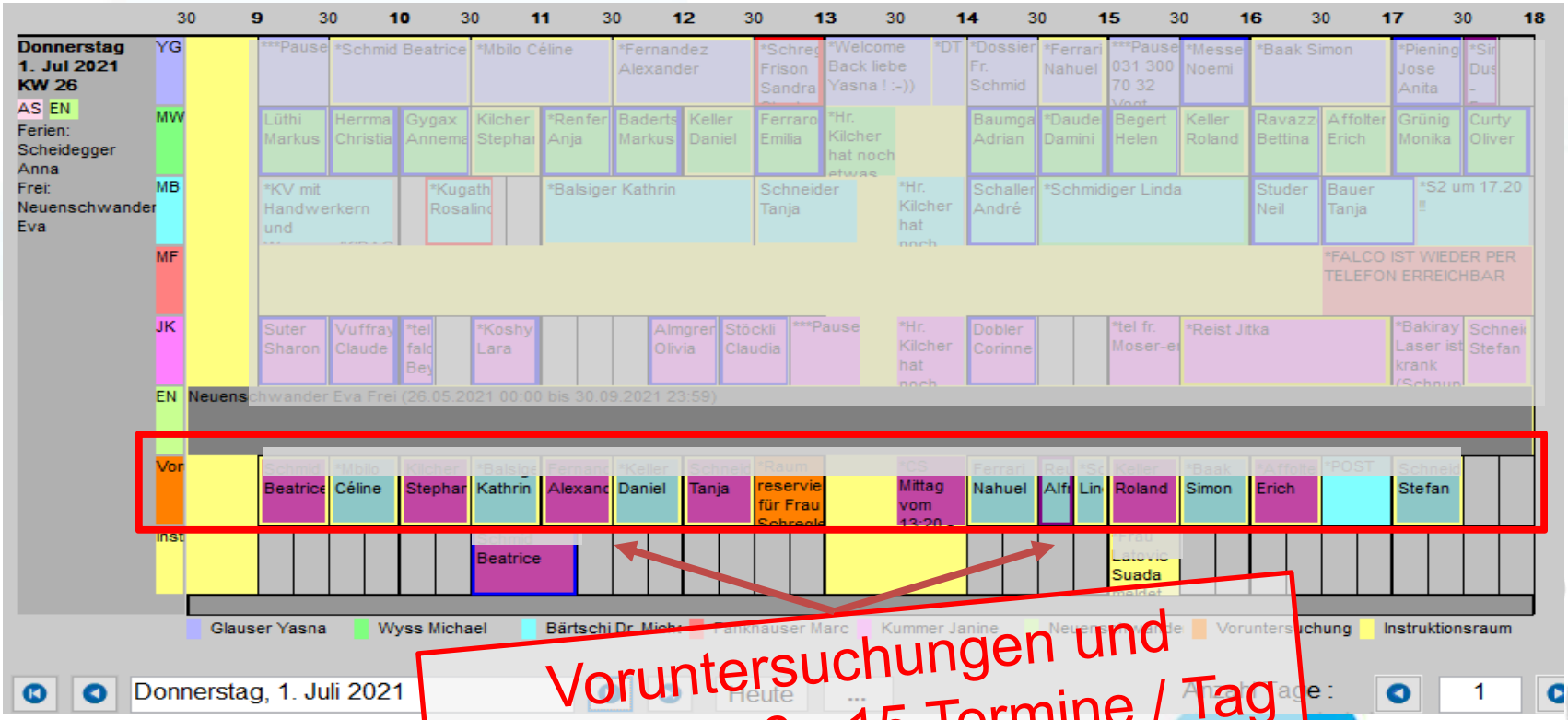

Voruntersuchungen und
Optometrie 6 - 15 Termine / Tag

Integration in die Praxis

Warum Optometrie?

- Business – Klar, aber nicht nur!
- Profession und Ethik
  - Optometrie als reines Business steht auf dünnem Eis und kann schnell als unethische Geldmacherei empfunden werden (z.T. Ophthalmologie)
  - Dienstleistung nur um ihrer selbstwillen zu Verkaufen ist kurzsichtig und gar gefährlich
  - Optometrie als echte Fürsorge für die Patienten, wird sich immer auch finanziell lohnen

Funduskamera SLO

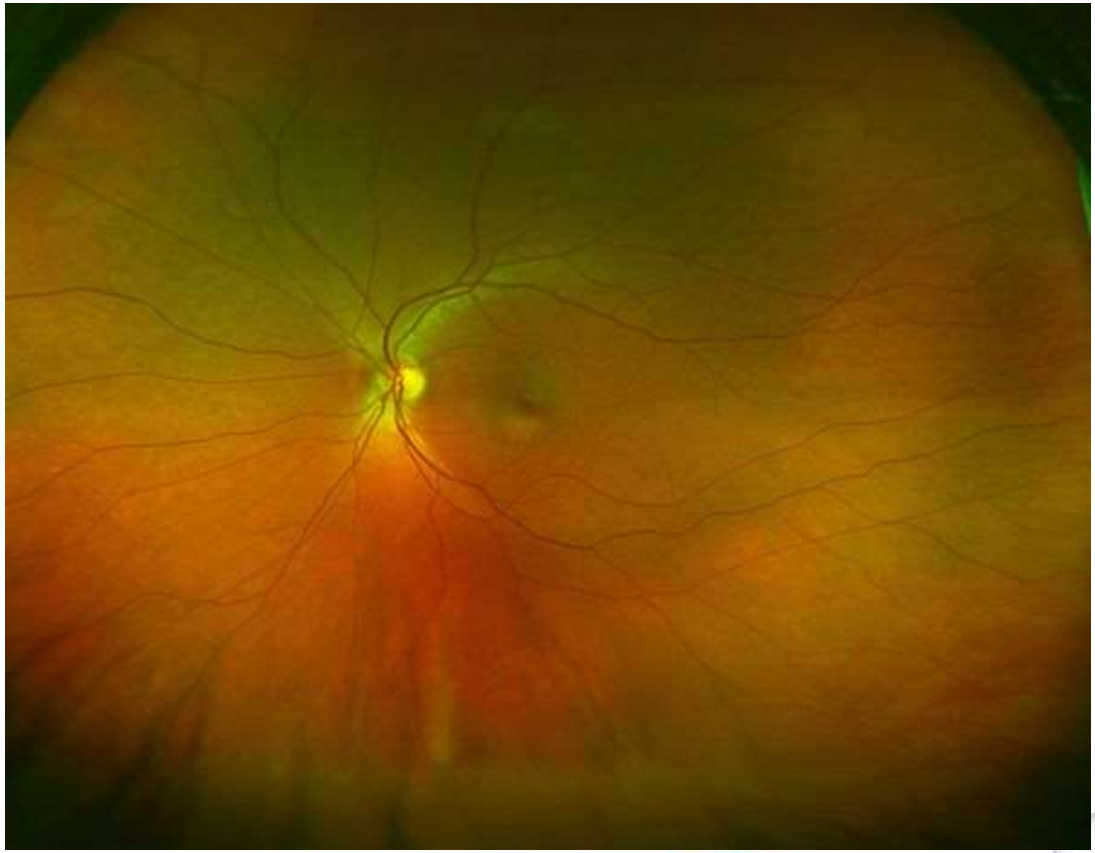

Grundlagen SLO

- Scanning Laser Opthalmoscopy SLO nutzt 2 Laser mit unterschiedlicher Wellenlänge

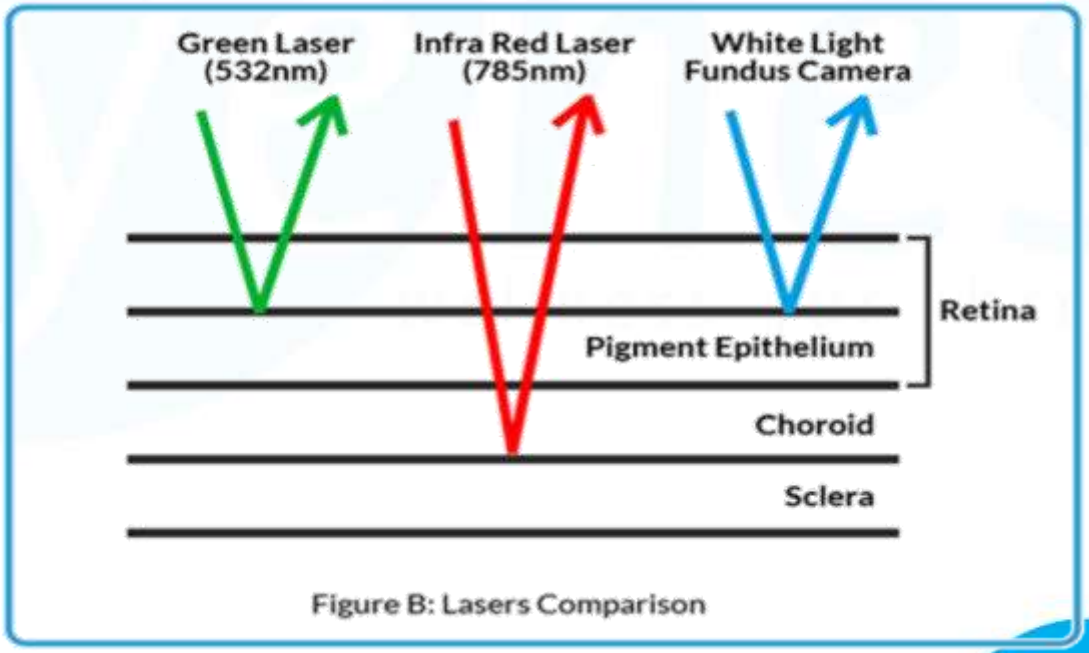

Figure B: Lasers Comparison

Grundlagen SLO

- Scanning Laser Ophthalmoscopy SLO wird zur Tiefenanalyse genutzt

Grundlagen SLO

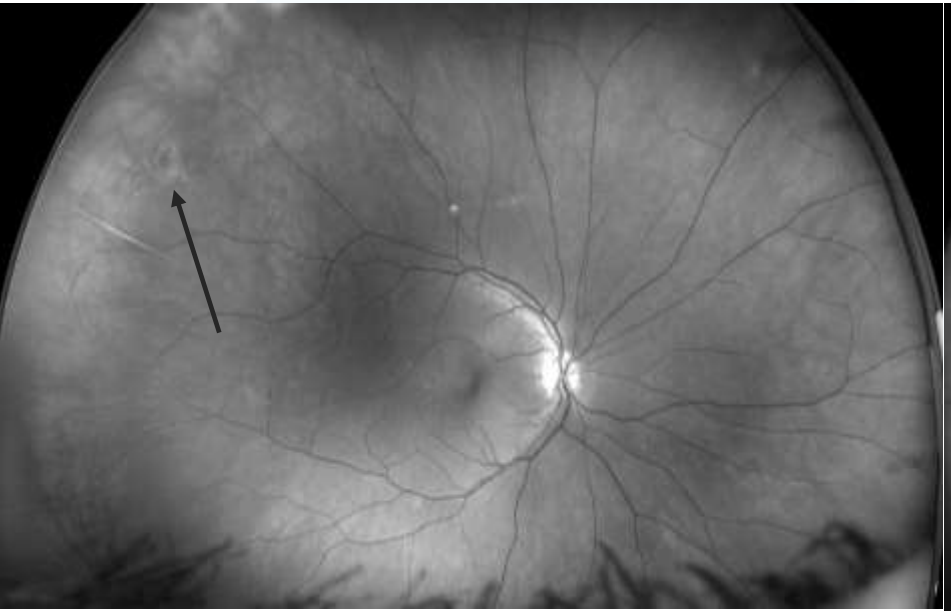

„Rot frei“ Green

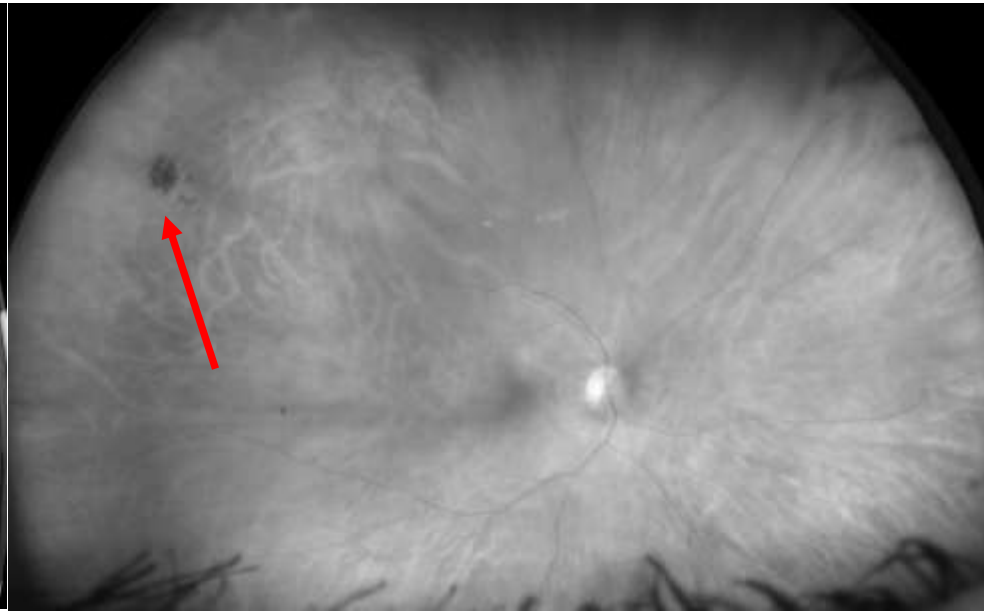

„IR“ Red

Grundlagen Autofluoreszenz

- (Eigen)Fluoreszenz aktiviert durch Blaulicht (Laser)
- Zeigt metabolische (Lipofuszin) und pathogene Veränderungen des retinalen Pigmentepithels (RPE)
- Unterscheidung «totes» RPE von hyperaktivem, entzündlichem RPE

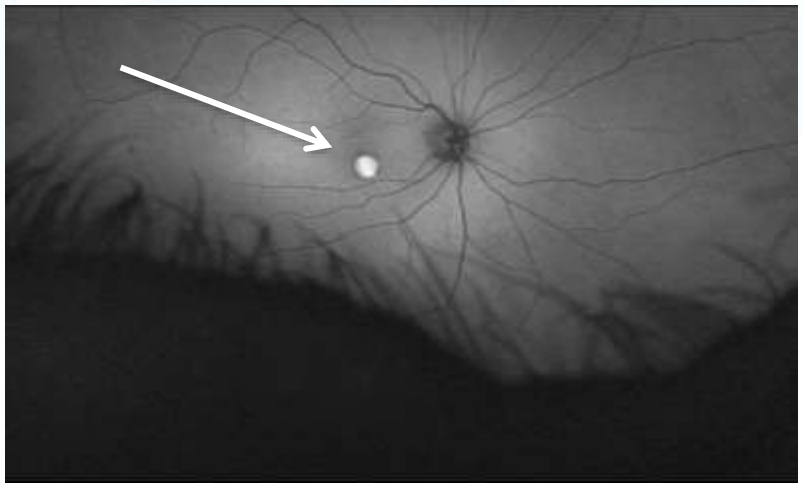

Aktive Vitelliform Makula Dystrophie (Morbus Best)

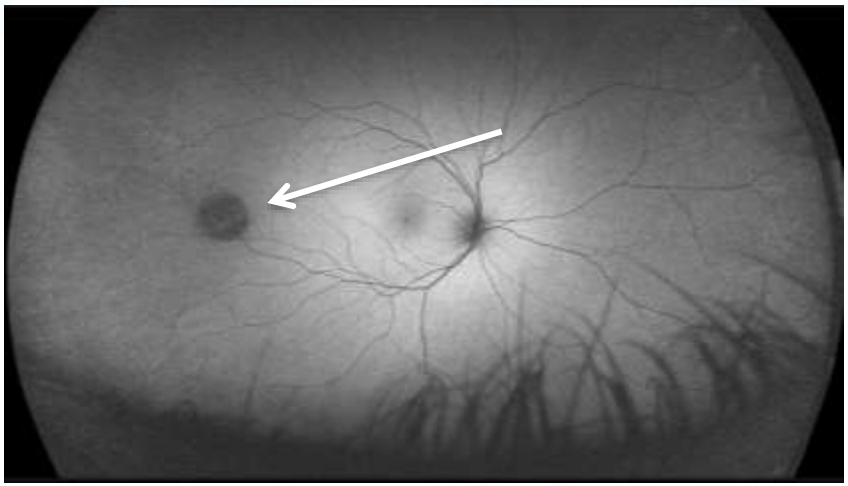

Inaktives abgestorbenes Gewebe einer retinalen Narbe

Grundlagen OCT

Spectral Domain OCT

iVue von Optovue

Grundlagen OCT

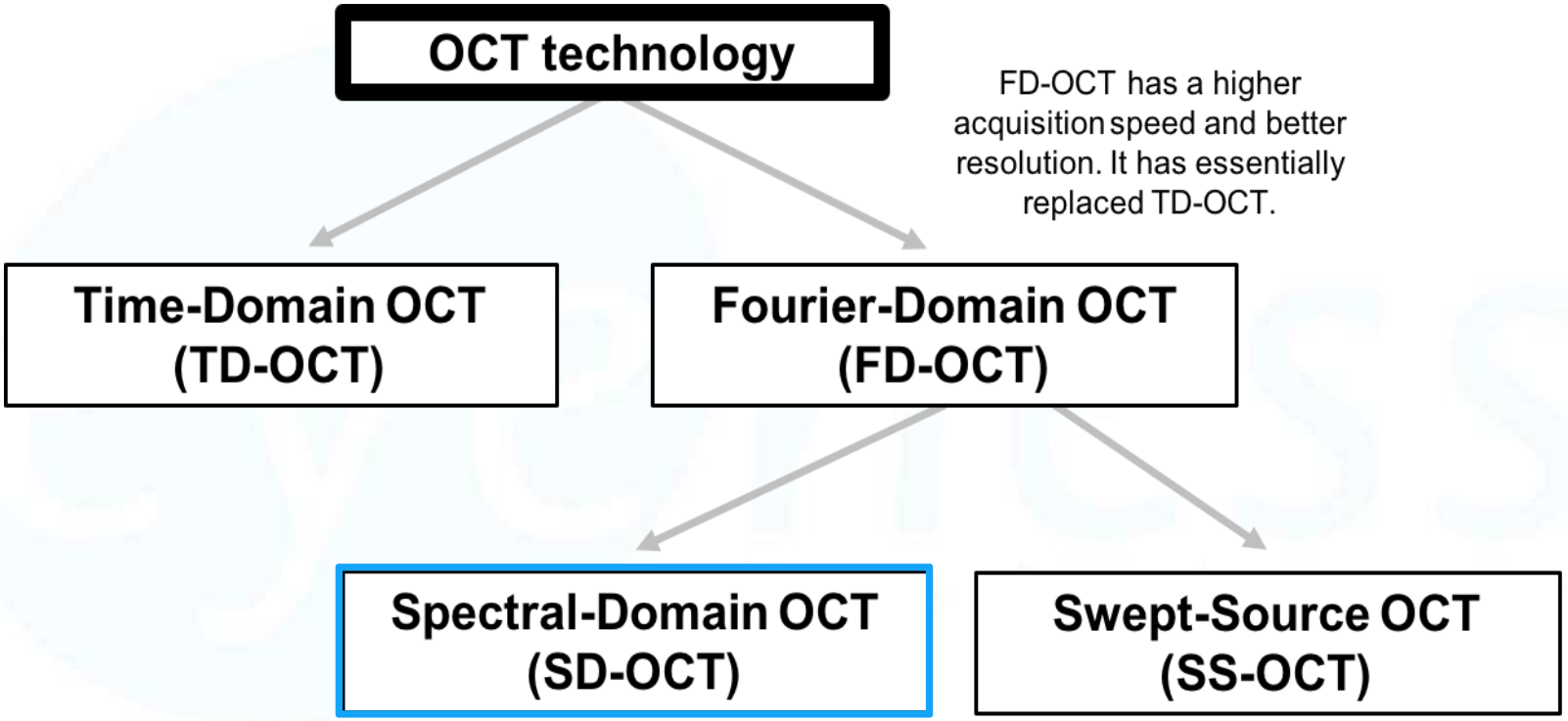

FD-OCT has a higher acquisition speed and better resolution. It has essentially replaced TD-OCT.

SD-OCT is currently the standard for ophthalmic instruments and the most used OCT in ophthalmology clinics.

SS-OCT is a newer technology that has a higher imaging speed and allows for better visualization of deeper structures. It uses an invisible light source, which is less distracting for patients compared to the visible light used with SD-OCT.

Anterior Scans

- Pachymetrie
  - Scan der gesamten Corneadicke (kein Modul zum umrechnen des IOD)
  - Stroma Irregularitäten direkt ersichtlich
  - Messung unabhängig des Tränenfilms
  - Change Analyse und OU Report (insbesondere bei Ektasien wichtig!)
  - keine Topographie!

Anterior Scans

Right / OD

Cornea Pachymetry OU Report

Left / C

Scan 28-01-2013 02:39:00

Good 57 Scan Quality Index Good 55

Scan 28-01-2013 02:39

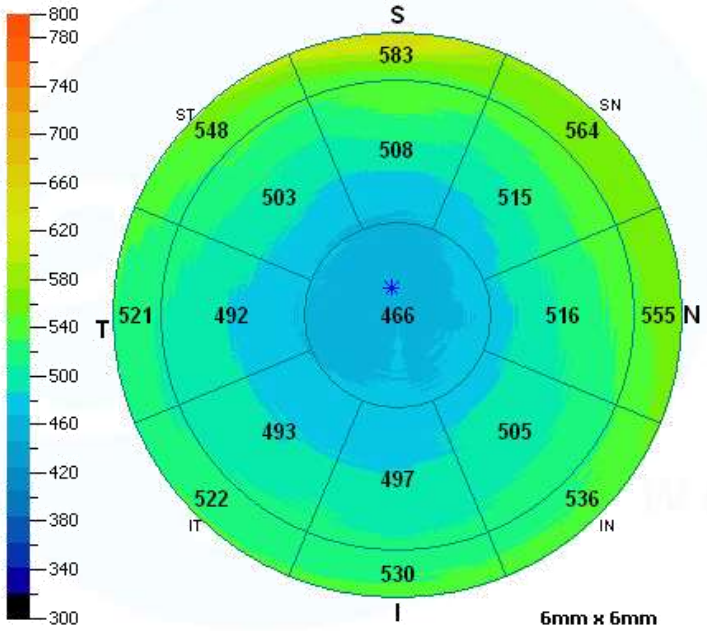

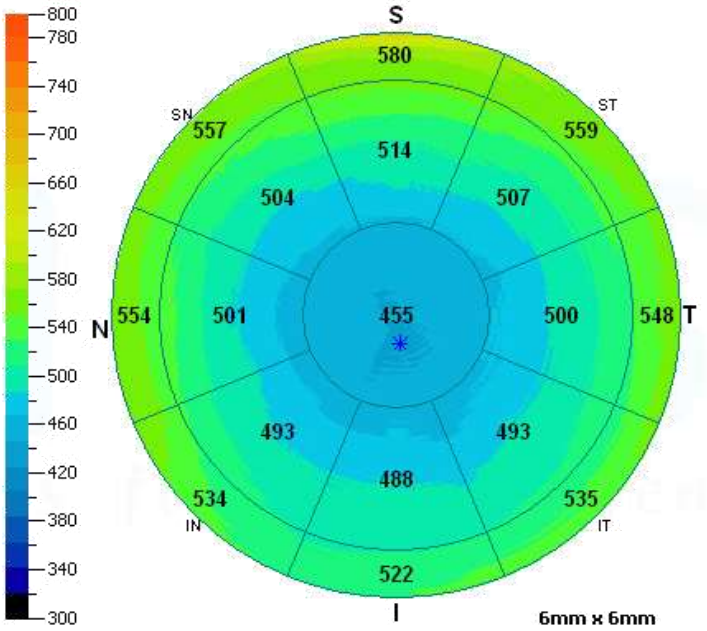

Pachymetry Assessment

Superior - Inferior Comparison within 5mm zone

SN-IT(2-5mm):	22	S-I(2-5mm):	11
Min:	456	Location Y:	281
Min-Median:	-40	Min-Max:	-87

Min thickness (x, y) -0.059mm, 0.281mm shown as *

Pachymetry Assessment

Superior - Inferior Comparison within 5mm zone

SN-IT(2-5mm):	11	S-I(2-5mm):	26
Min:	447	Location Y:	-305
Min-Median:	-43	Min-Max:	-98

Min thickness (x, y) 0.035mm, -0.305mm shown as *

Anterior Scans

- LASIK (Flap Interface)

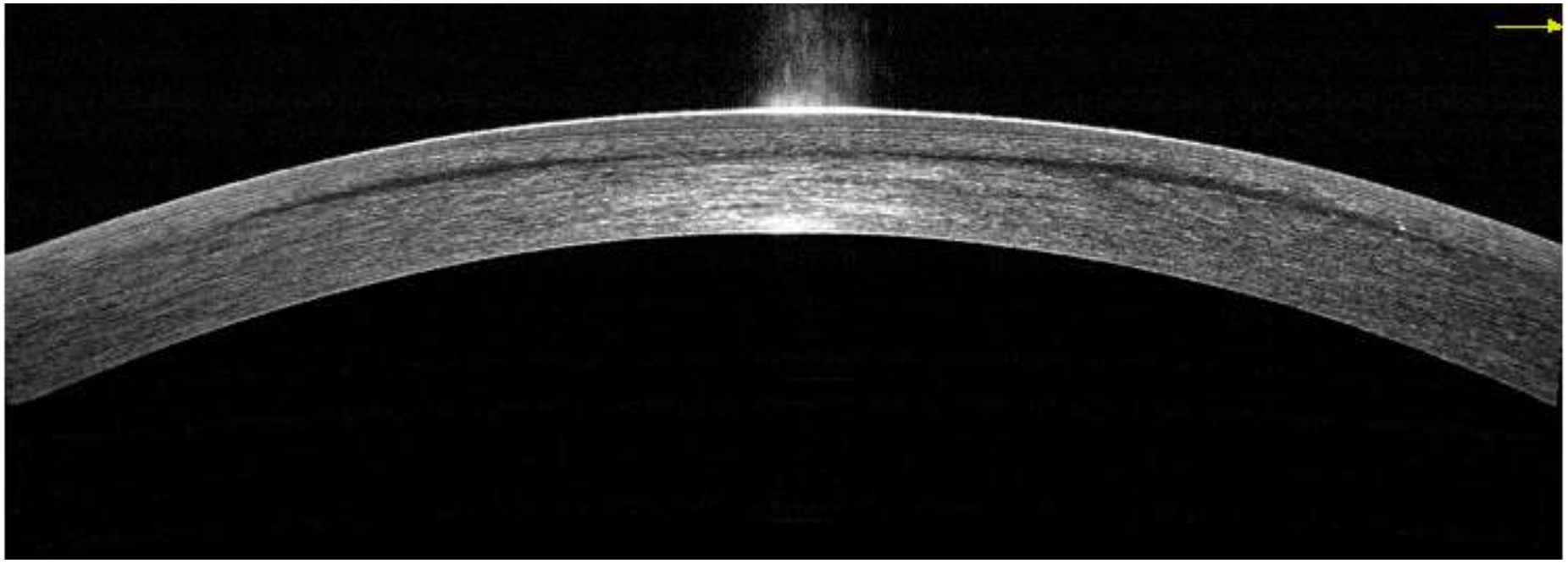

Anterior Scans

- Cornea Pachymetrie Change Analyse

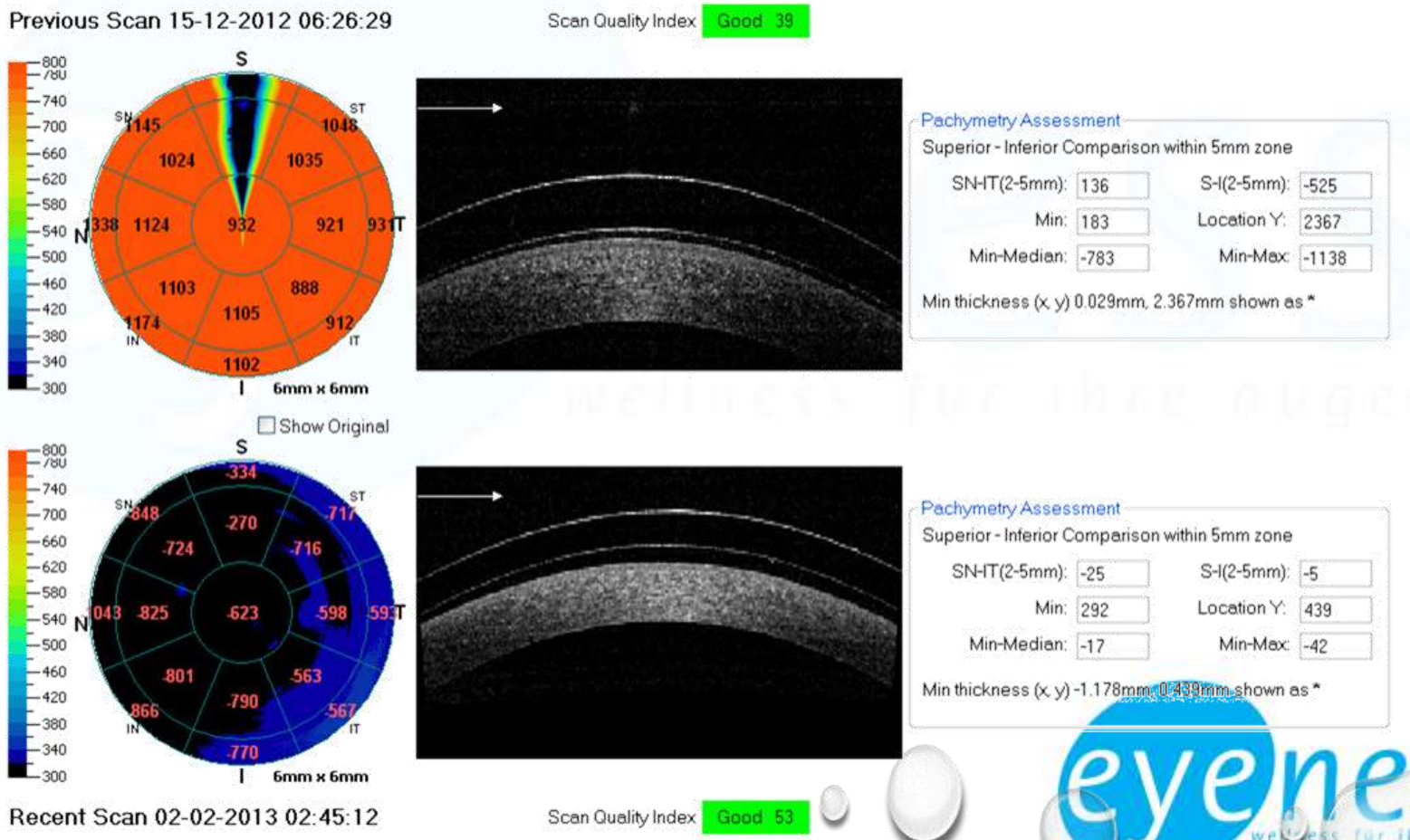

Anterior Scans

- Kammerwinkel und Iris

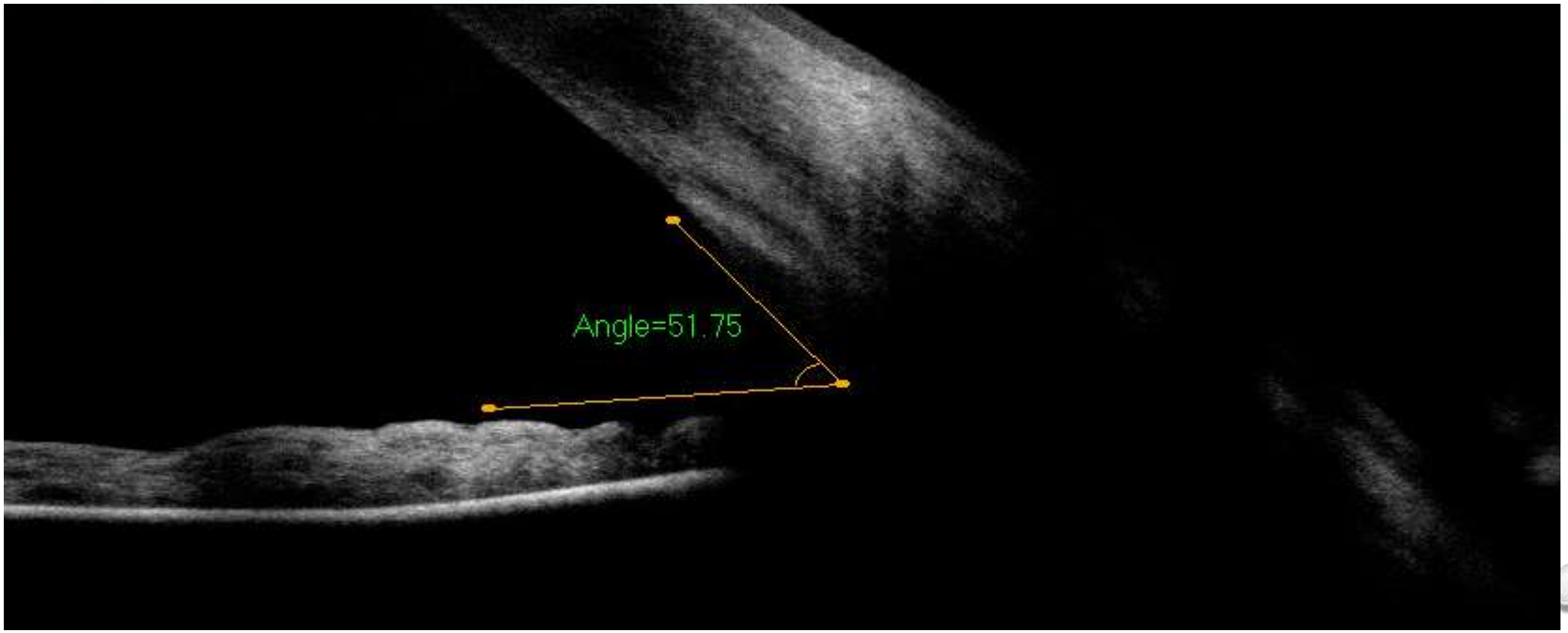

Anterior Scans - Linsen

- Zentrale Auflage der Kontaktlinse
  - Sklerallinsen müssen die gesamte Cornea überbrücken



Anterior Scans - Vaulting

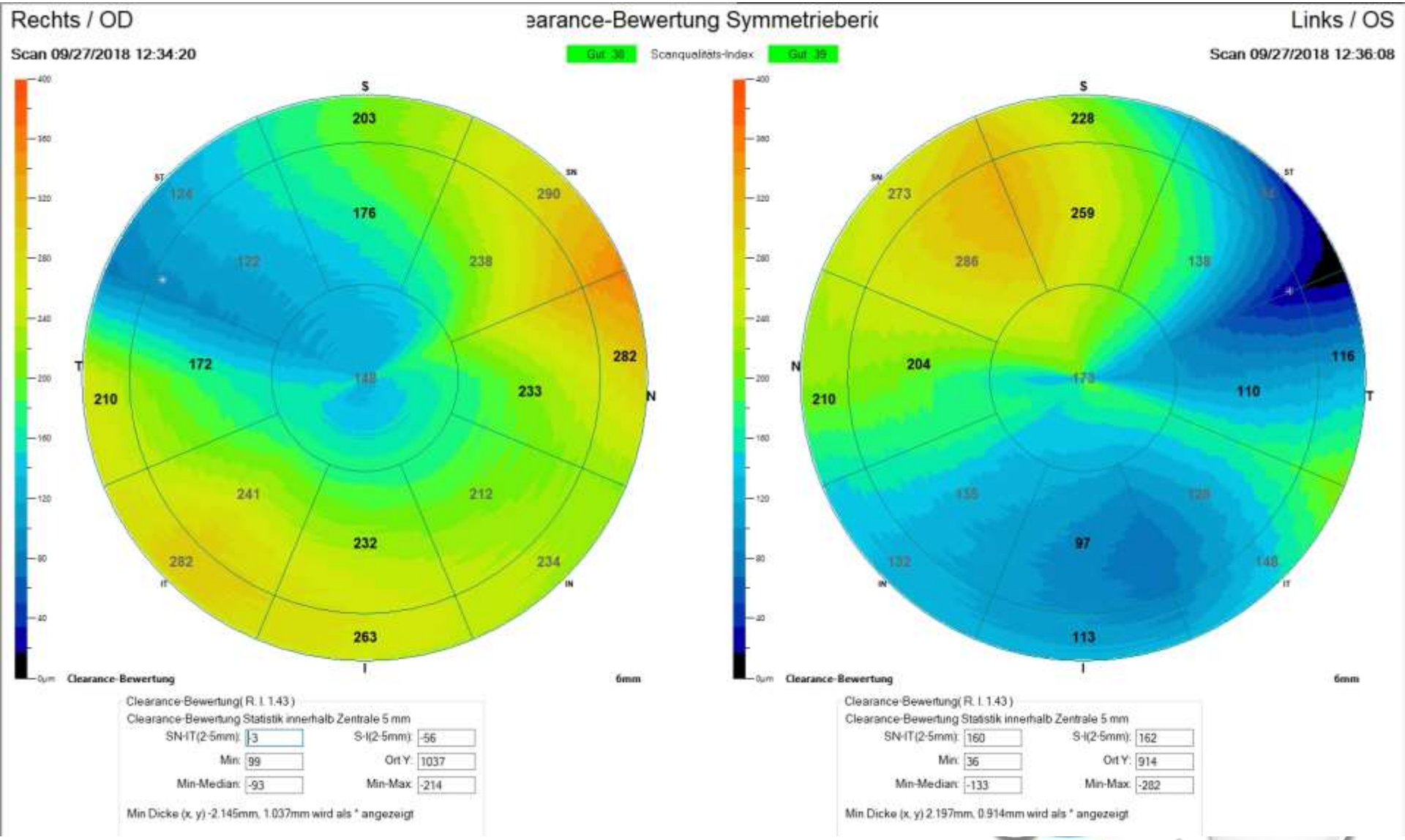

Anterior Scans - Linsen

- Peripheres Sitzverhalten der Kontaktlinse
  - Limbal – Skleralzonenübergang ersichtlich, betreffend Fluss und Touch
  - Skleralzone Auflagewinkel exakt bestimmbar

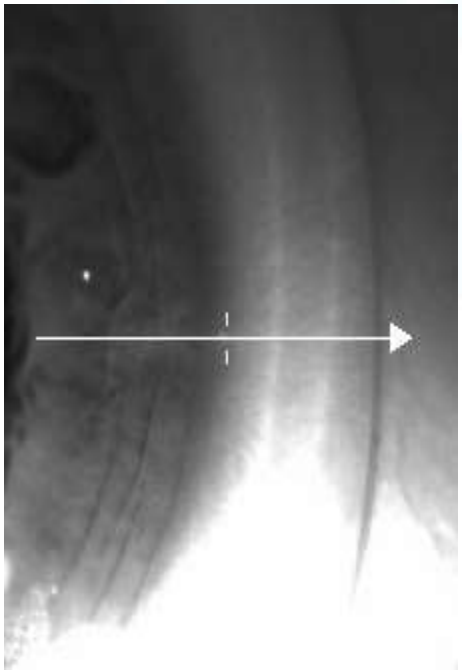

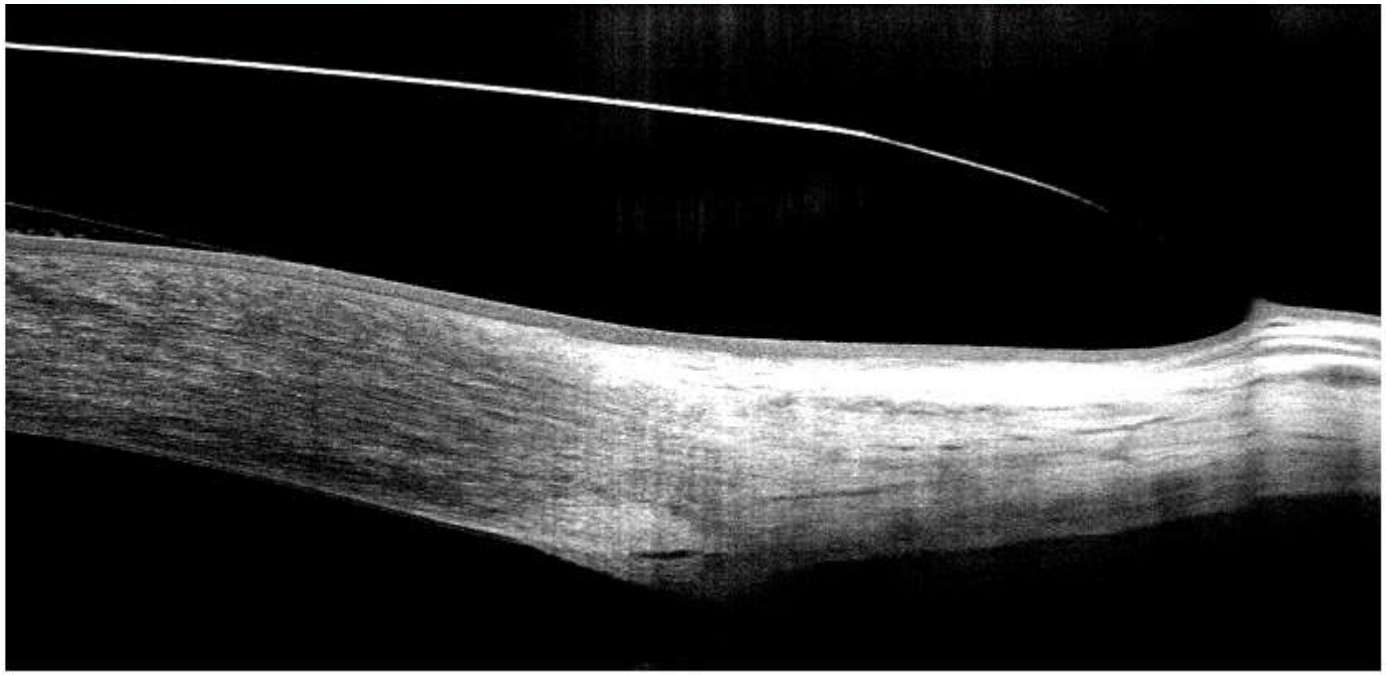

Anterior Scans - Linsen

- Anpasshilfe auch bei Hydros

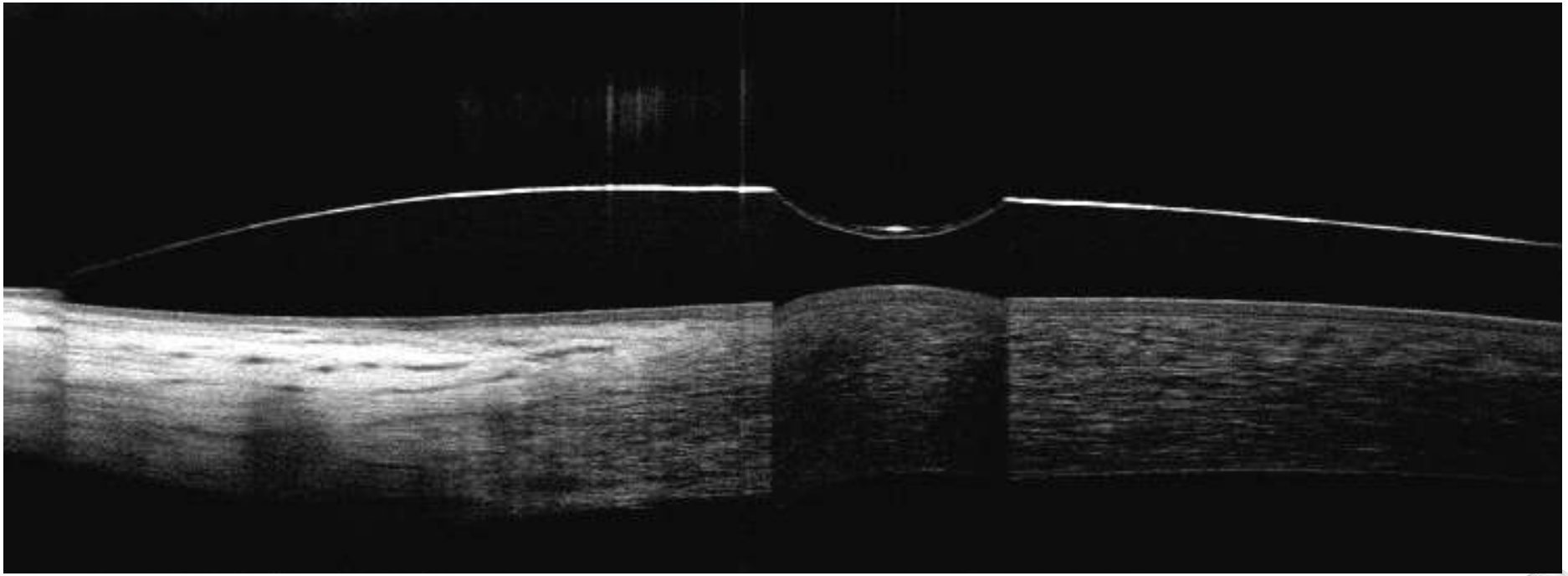

Posterior Scans

- OCT Aufnahme der Retina
  - Scan des gesamten Querschnittes der Retina, Makula/Fovea und teilweise der Aderhaut
  - In-vivo Betrachtung
  - Differenzierung der Schichten
  - Retina Irregularitäten direkt ersichtlich
  - Change Analyse und OU Report (bei progressiv pathogenen Prozessen wie Glaukom, AMD, Ablatio/Amotio usw. wichtig!)
  - Dokumentation zur Überweisung

Retina Family

Der Projektmanager
Ganglionzelle

Die Eule und die Lerche
Bipolare Zelle

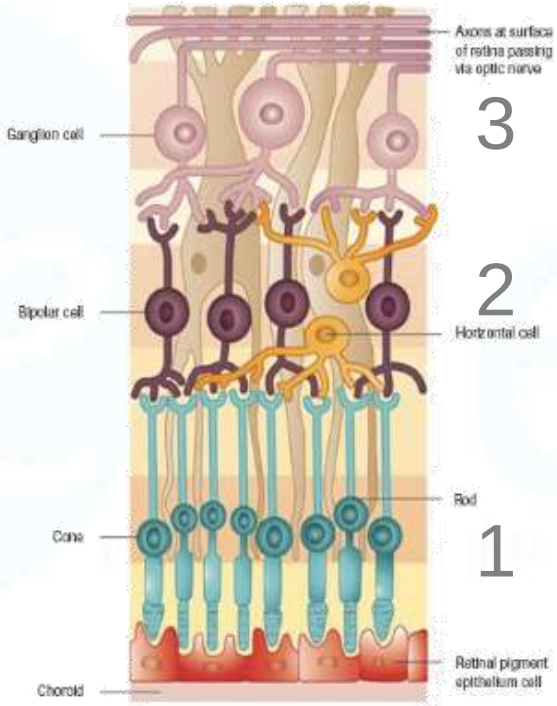

Der Jogi
Retinale Pigmentepithelzelle

Der Dolmetscher
Horizontalzelle

Der Bergmann
Stäbchen

Der Hippie
Zapfen

Bildquelle: www.roche.com

Posterior Scans - Makula

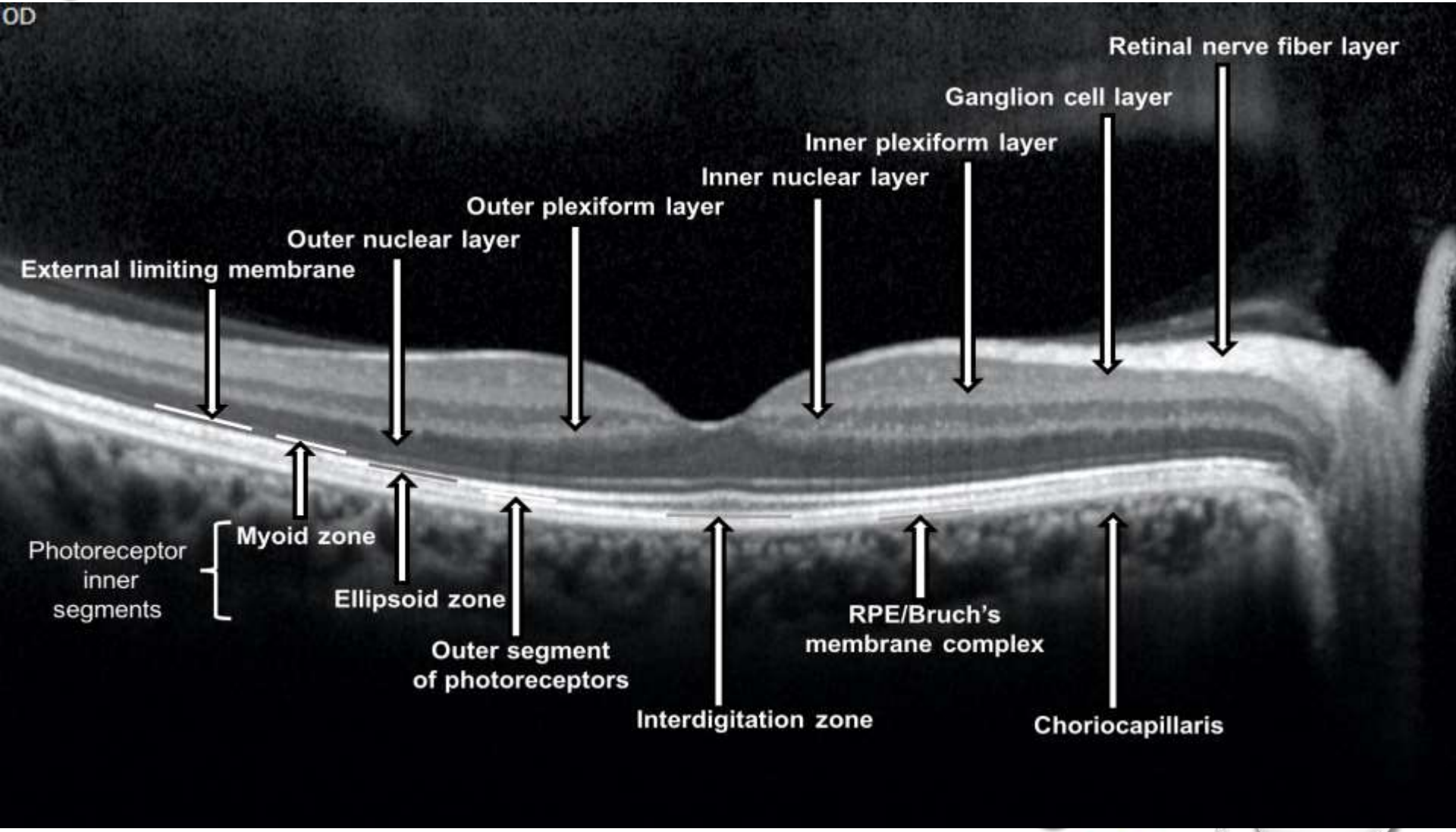

Posterior Scans

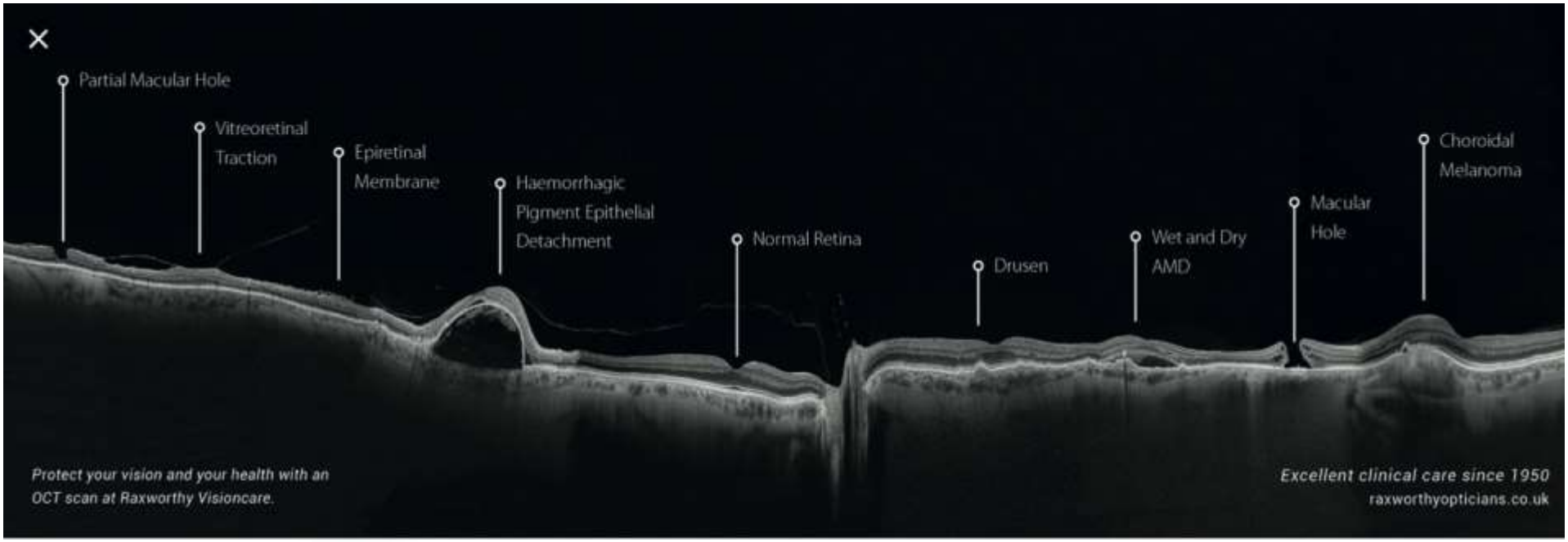

Quelle: raxworthyopticians.co.uk

Posterior Scans - Makula

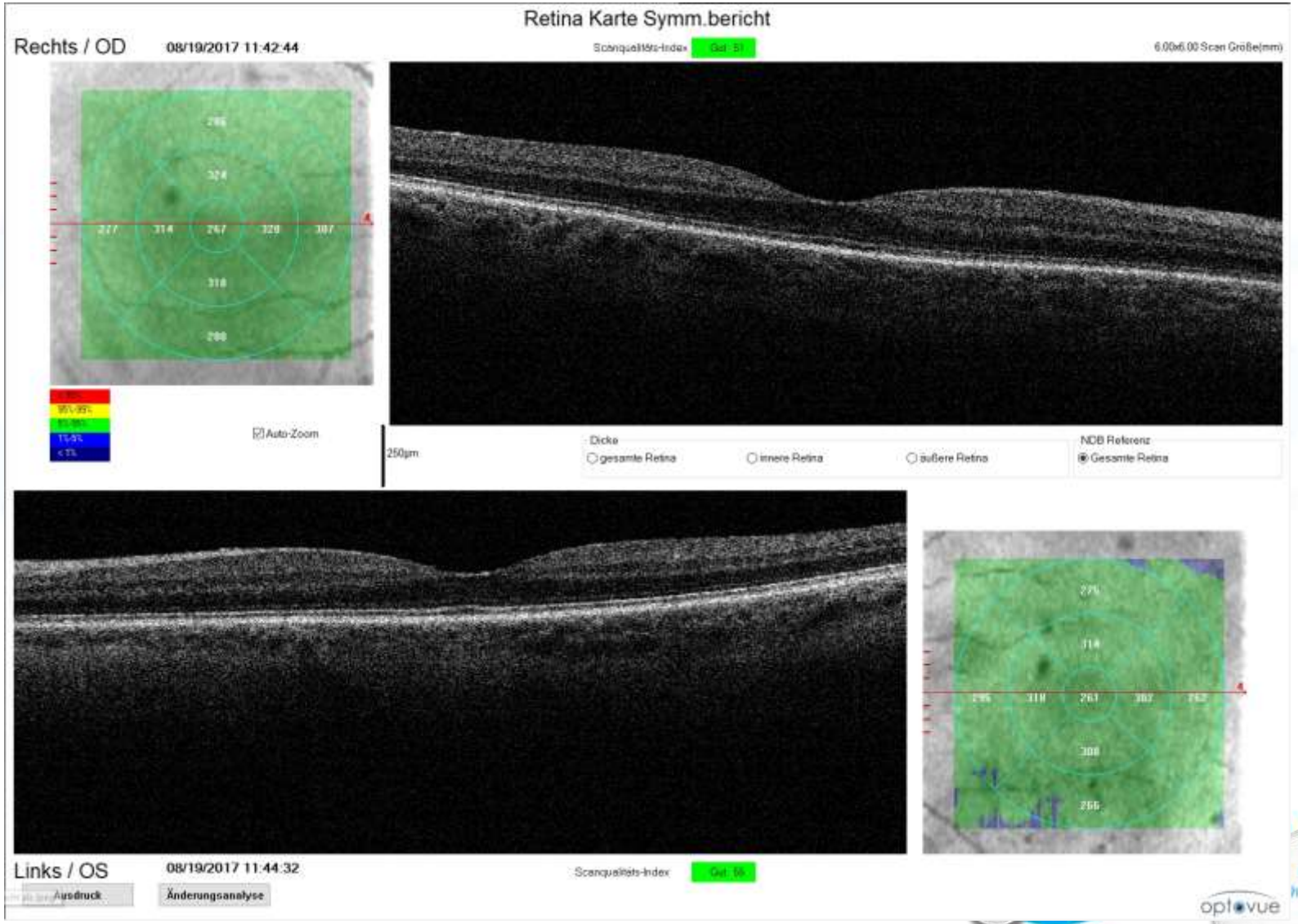

Posterior Scans - Makula

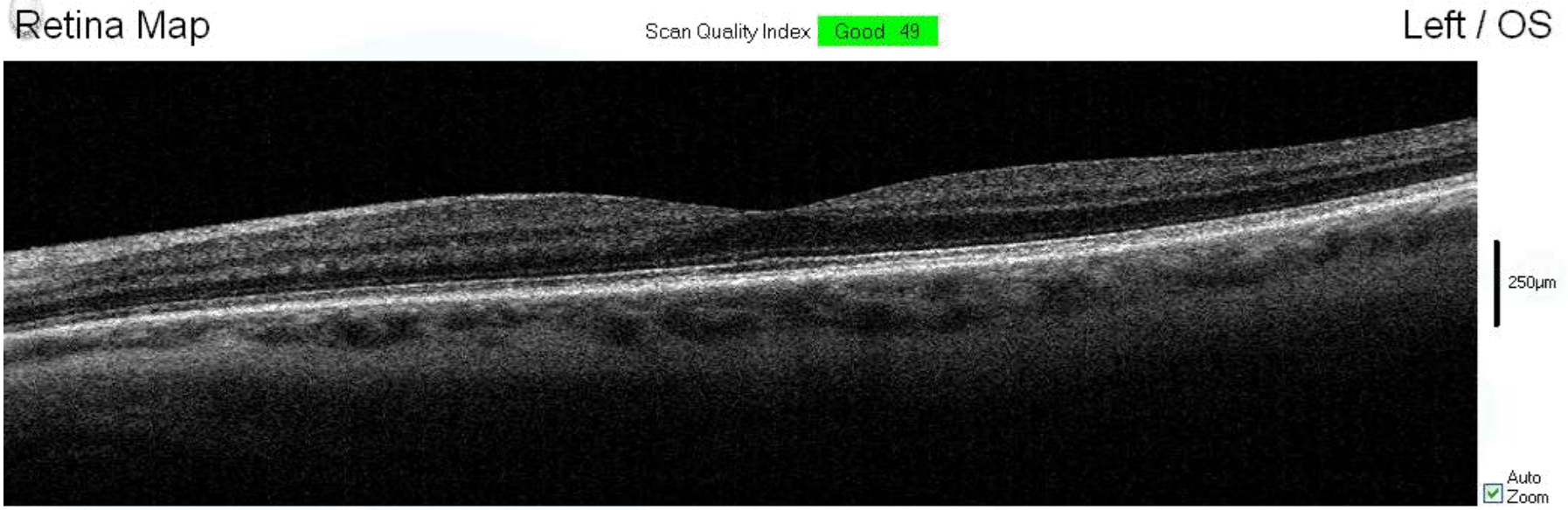

Posterior Scans GCC/NFL

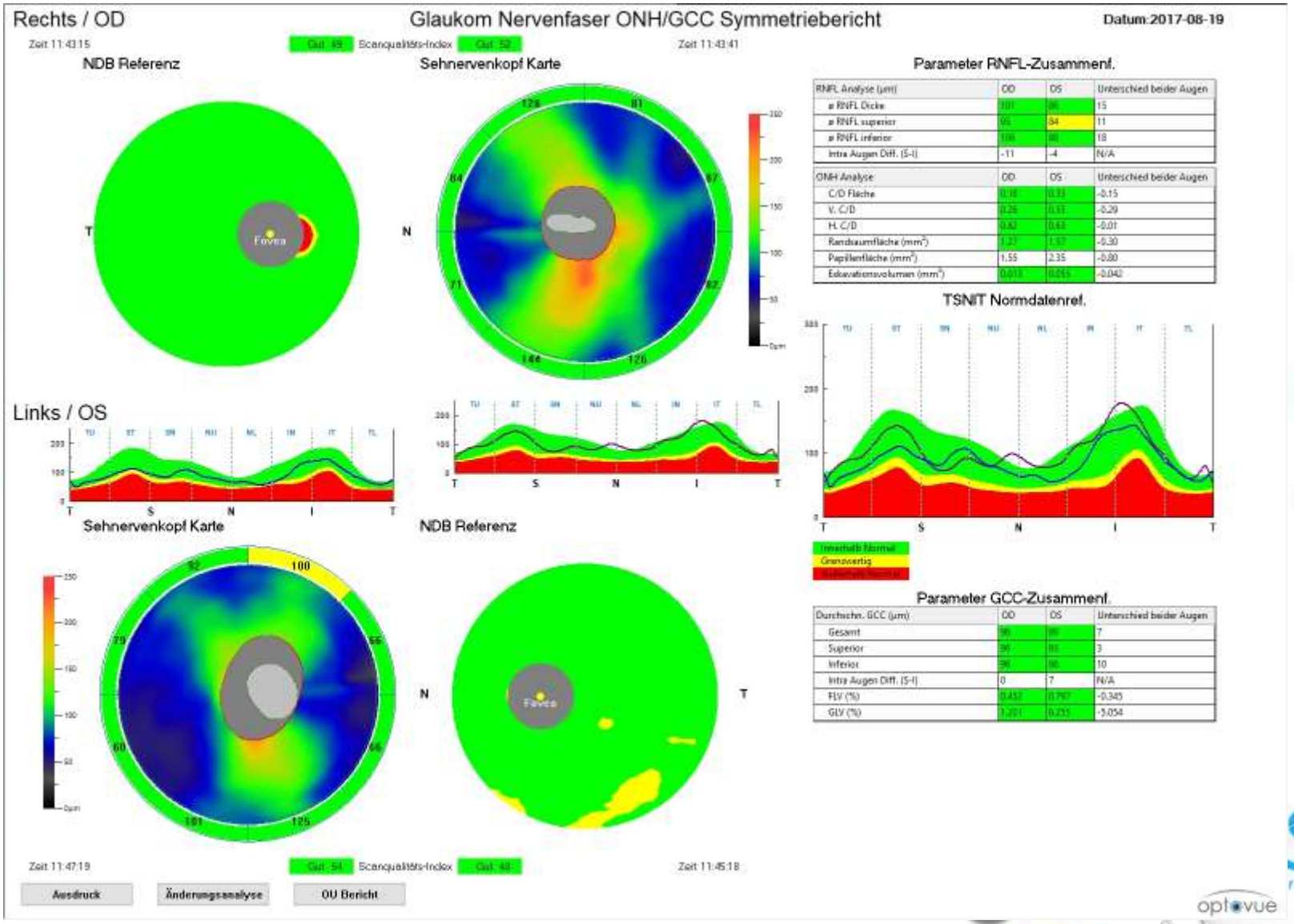

Posterior Scans Verlauf

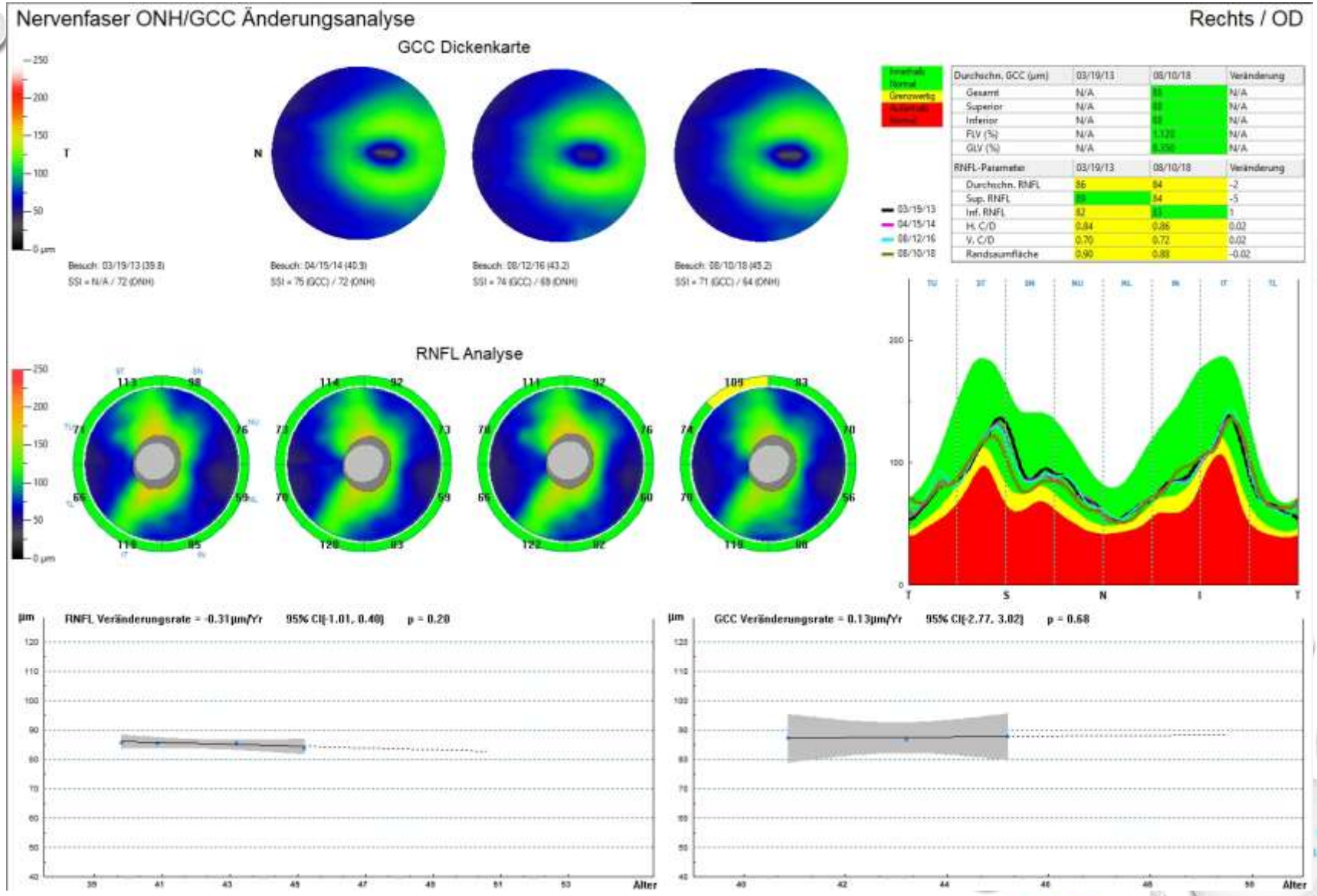

Swept-Source OCT & Angiographie

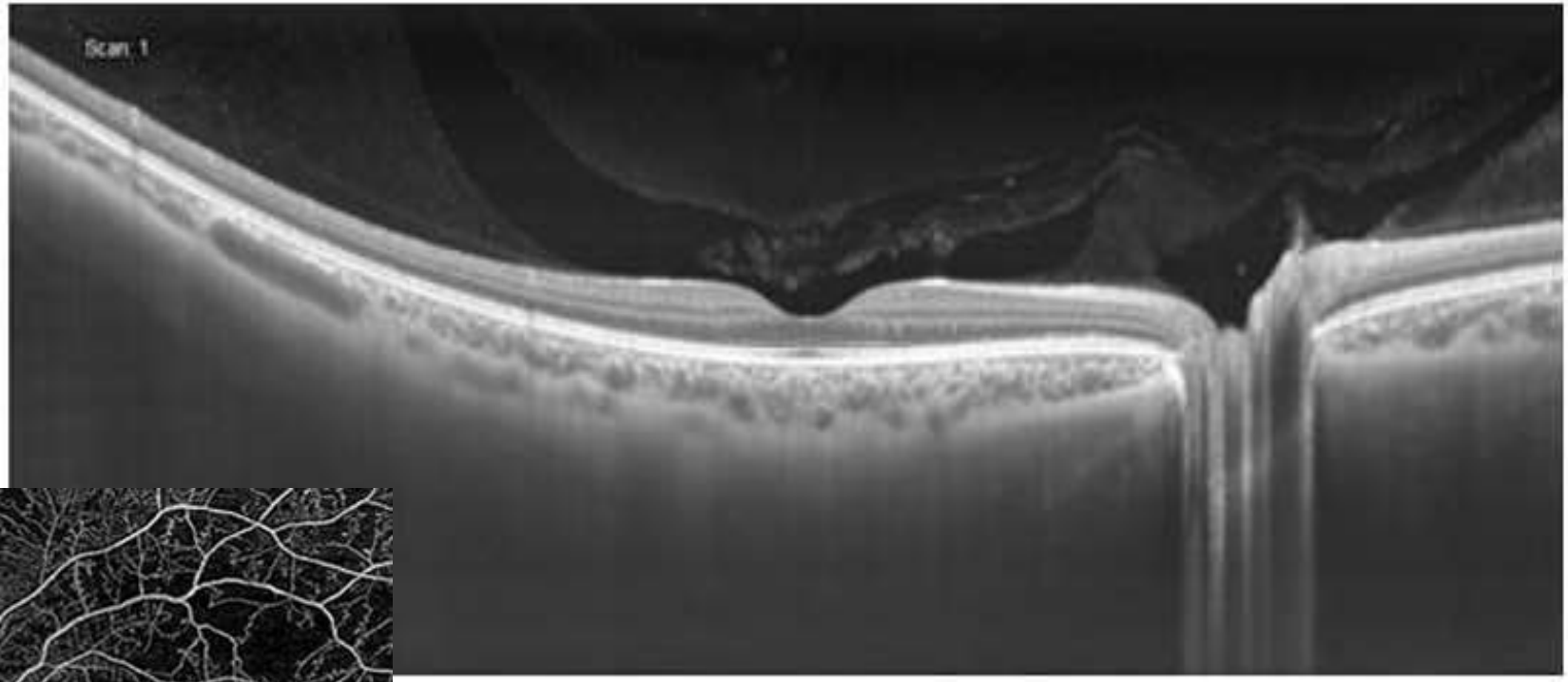

eyeness®

Screening OCT

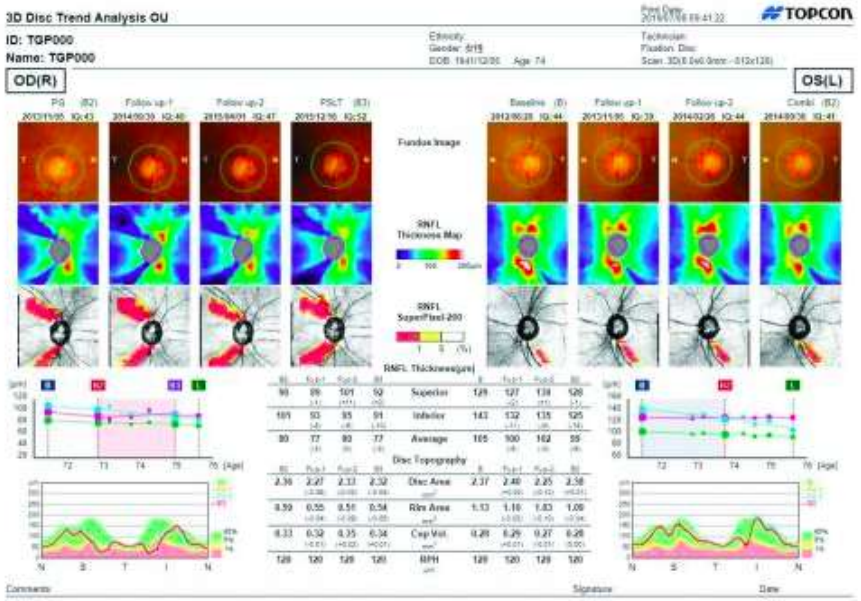

Hauptmerkmale

- Sehr platzsparend und flexibel positionierbar dank schwenkbarem Display
- Mit OCT Angiographie (ohne Injektion von Kontrastmittel)
- Mit Eyetracking für noch präzisere Verlaufsanalysen
- Vollautomatische, einfache Bedienung mit Touchscreen
- Breite Palette an Analysefunktionen für Papille und Makula
- Augenhintergrund in Echtfarbe und Rotfrei-Modus
- Aufnahme und Analyse des vorderen Augenabschnitts

TOPCON 3-D OCT Maestro 2

Quelle: Mediconsult/Topcon

eyeness®
wellness für ihre augen

Screening OCT

- Anterior
  - Sklerallinsen Anpassungen und Nachbetreuungen wurden durch das anterior OCT massiv verbessert
- Posterior
  - Auflösung, Bildqualität und Software sind fürs Screening ausgelegt – für uns absolut genügend!
  - Kombination mit einer Funduskamera ist zwingend (Bildqualität Netzhautbild)
  - GCC/NFL Analyse und Verlauf bieten extrem hilfreiche Informationen
  - Visus Veränderungen sind mit einem Makula Scan erklärbar

Screening OCT

- Ein OCT ist ein integraler Bestandteil einer modernen Optometriepraxis
- Ein OCT eröffnet den Blickwinkel in Strukturen und erklärt Symptome welche uns vorher oft verborgen blieben
  - Ergänzt die Befunde welche durch andere optometrische Methoden zuvor erfasst wurden

Kommunikation

Kommunikation Px

- Ein Auge gilt so lange als „verdächtig“ bis es sich als **„der Norm entsprechend“** erwiesen hat
  - Strukturiertes Vorgehen nach optometrischen Grundsätzen und keine „Patho-Jagd“
  - Patient über **Kosten** informieren und **separat abrechnen**
- Patient über **Untersuchungsschritte vorinformieren** und **Ergebnisse** mit dem Patienten **besprechen**
- Unsere Untersuchung **ergänzt den diagnostischen Augenarztbesuch, ersetzt ihn aber therapeutisch nicht**

Zuweisungen

- **Auffälliges** den zuständigen Stellen **schriftlich zuweisen** (Augenarzt, Hausarzt, Neurologie, Diabetologie, Rheumatologie usw.)
  - Freundlicher, strukturierter und gut **dokumentierter Bericht**
  - Nur **relevante** Dokumente einfügen. Achtung vor Datenflut!
  - **Patienten informieren** als Cc
- **Auffälliges benennen** ohne zu diagnostizieren (z.B. Visus 0.63, Bindehautrötung Grad 3, Makula Ödem etc.)

Zuweisungen

Obige Patientin wurde mir vom Kontaktlinsenstudio Bärtschi zugewiesen. Nach Durchsicht des detaillierten Zuweisungsberichts habe ich die Patientin informiert, dass eine retinologische Beurteilung inklusive OCT und Fluoreszenzangiographie in der Augenklinik sinnvoll ist. Ich danke Dir oder den Kollegen vor Ort für ein Aufgebot und die Beurteilung.

Herzliche Grüsse

Alexander

Dr. med. Alexander Meyenberg

Beilagen

Schreiben Kontaktlinsenstudio Bärtschi inkl. Ausdruck Pentacam, OCT

Kopie an

Herrn MS. Optom. FAAO Michael Wyss, Kontaktlinsenstudio Bärtschi, Hirschengraben 11, Postfach, 3011 Bern, mit bestem Dank für die Zuweisung und Bitte um Verständnis betreffend Weiterweisung in die retinologische Sprechstunde

PAUSE

Fälle aus unserer Praxis

Retina Pathologien

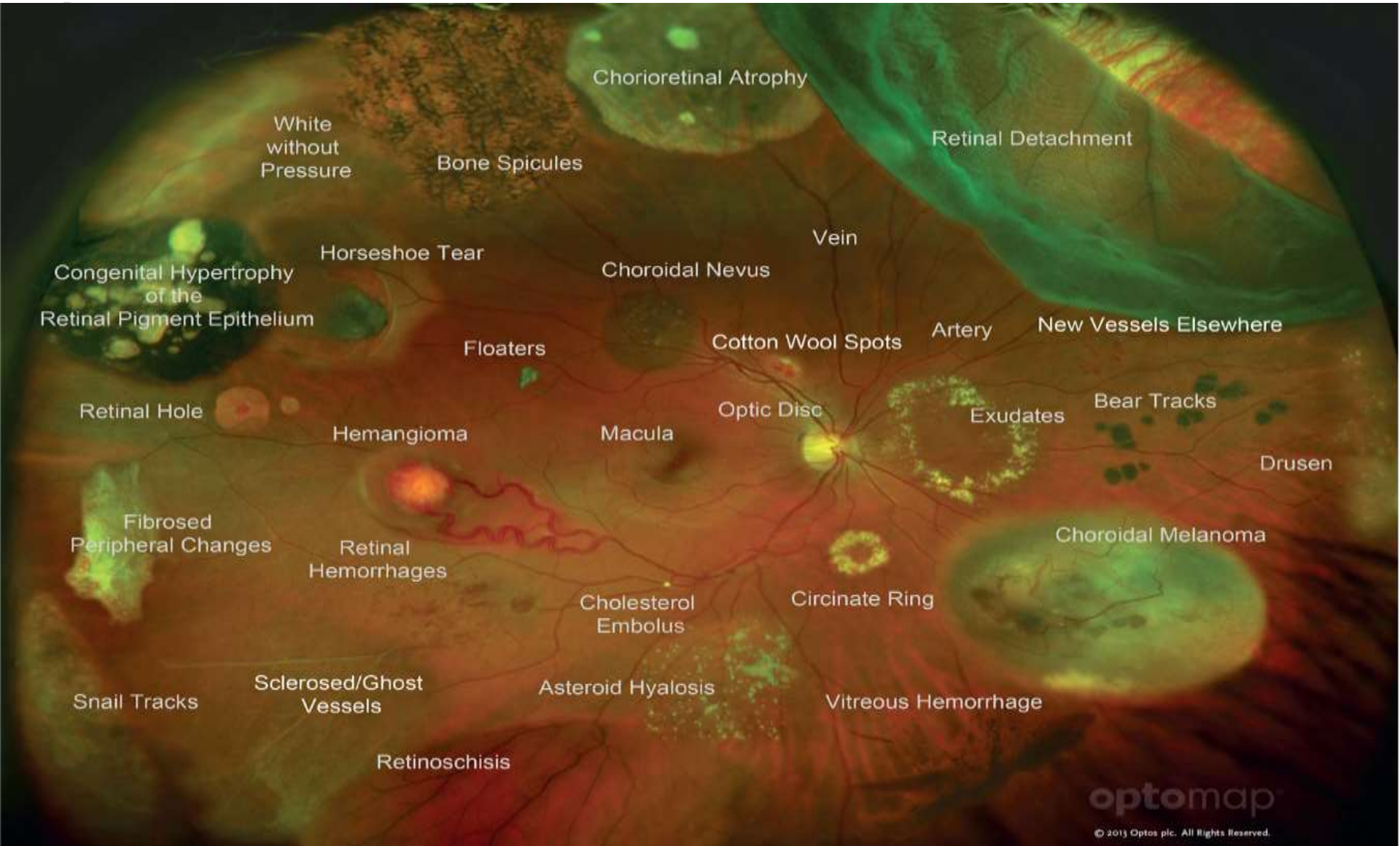

Aufbau Workshop

Beschreibung der Person und deren Symptome

Erste Ideen? Wo suchen?

Gemeinsame Analyse der Befunde

Pathophysiologischer Hintergrund

Lösungsfindung und weiteres Vorgehen

Fall 1

- Patientin Deborah, 55 Jahre, weiblich, Kaukasierin, Übersetzerin
- Anamnese
  - Will neue Brille, sonst alles OK
  - Brillen- und KL Trägerin (Myopie)
  - Letzte Kontrolle vor 5 Jahren (Optiker)
  - War früher einmal bei Augenarzt, sei gesund
  - Medikamentation: negativ

Untersuchung SOAP

- Subjektiv
  - OS Sehen in allen Distanzen mit 5 Jahre alten Brille OK, OD aber nicht mehr ganz optimal für Ferne und Nähe, Medikamentation negativ
- Objektiv
  - Refraktion OD -4.50 -0.25 22° Vacc 0.80/ OS -4.75 Vacc 1.00 // Addition +2.0 in 40cm Vacc 0.63 OD / Vacc OS 1.0
  - Cover unauffällig Ferne und Exophorie Nähe (mit Addition)
  - Pupillen PERRLA (-) APD, Motilität voll ohne Einschränkungen, NPC <10cm
  - Anterior Segment unauffällig (Spaltlampe)

SLO Analyse

OCT Übersicht

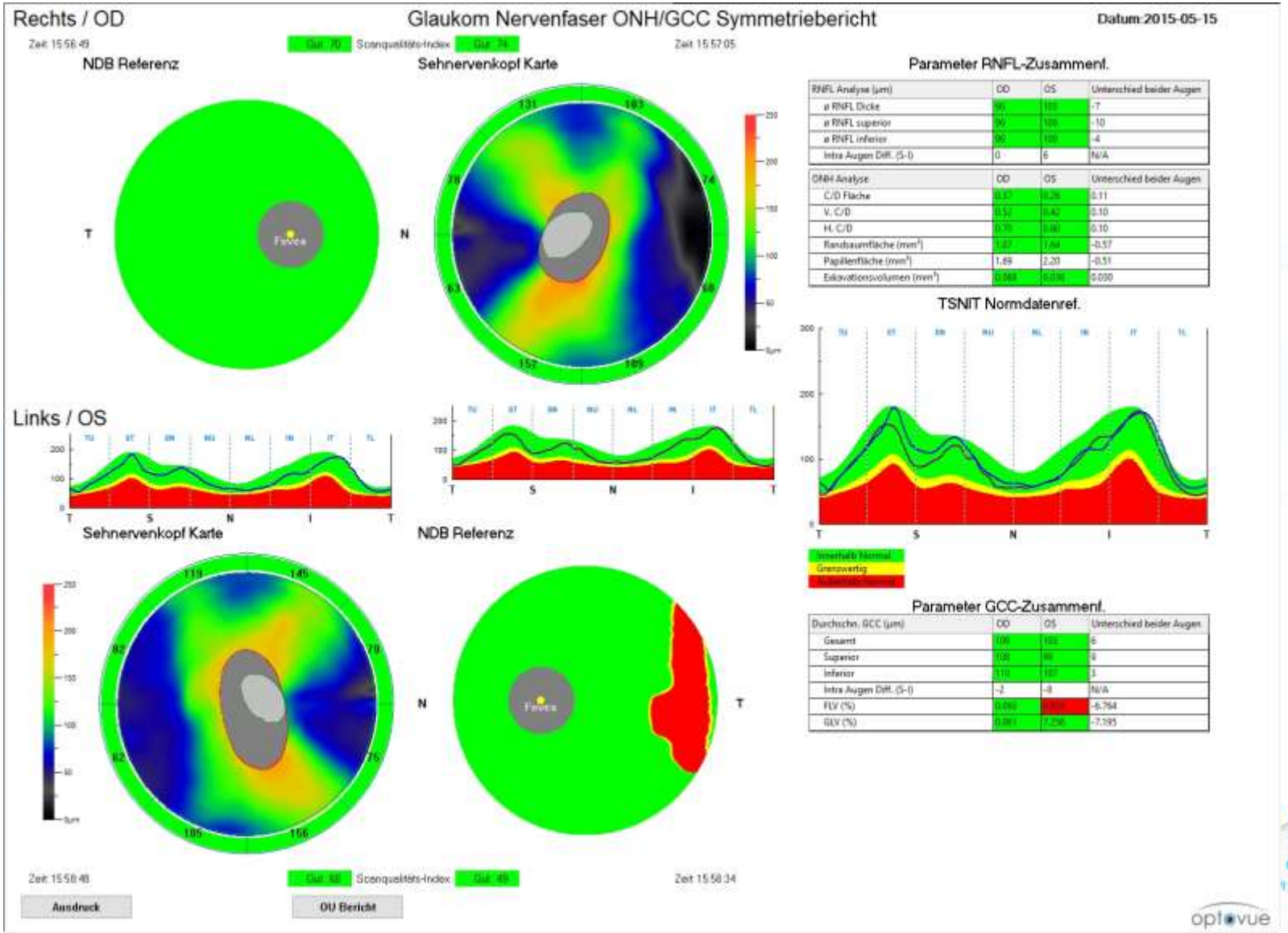

OCT Makula OD

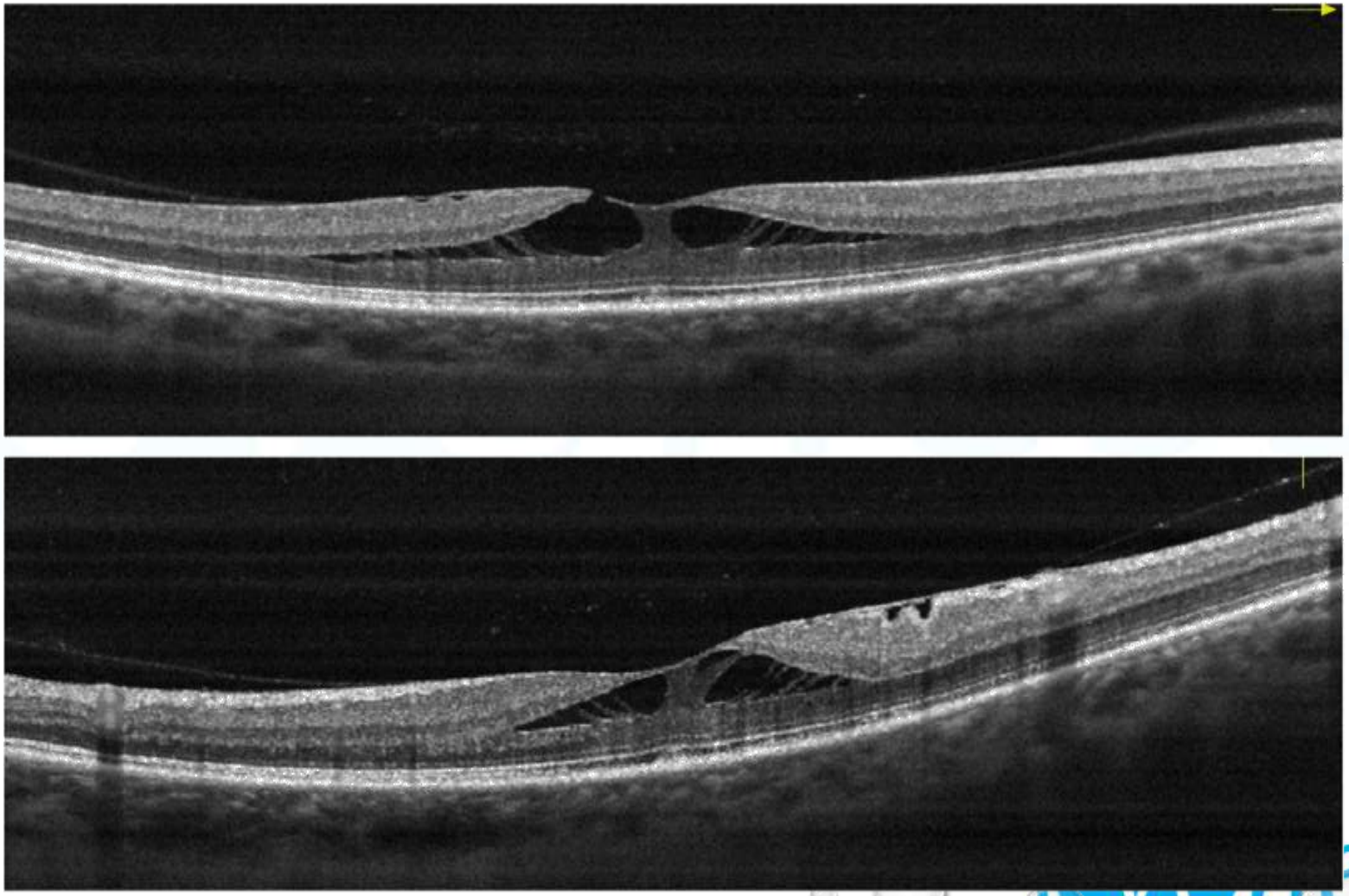

Analyse und Plan

- Glaskörperabhebung mit Traktion der Makula und daraus resultierendem Schichtforamen bzw Lakunae
- Überweisung und augenärztliche Untersuchung indiziert
  - Beobachten, da noch guter Visus vorhanden

Fall 2

- Patientin Liliane, 43, Kaukasierin, Kauffrau
- Anamnese
  - schleichender Visusabfall OD (0.80) in den letzten Jahren
  - Trägt seit 10 Jahren Monatslinsen ohne grössere Probleme
  - War noch nie beim Augenarzt
  - Medikamentation negativ
- Objektiv
  - keine Erklärung Refraktiv, Funktionsteste OK, anterior Segment unauffällig (Spaltlampe), Topographisch und indirekte Ophthalmoskopie

SLO – auffällig?

OCT OD- Makula

- OCT Makula Scan – und alles macht Sinn

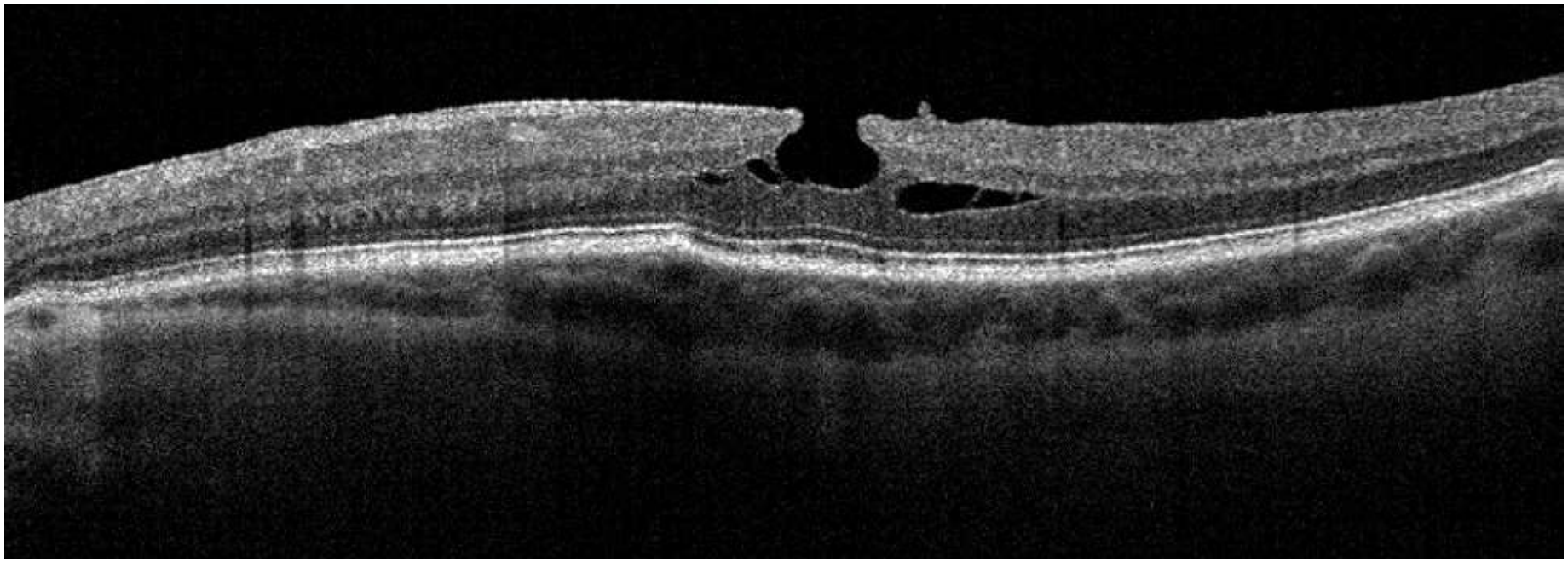

SLO Scans - Makula

- Analyse im SLO zeigt das Foramen auch

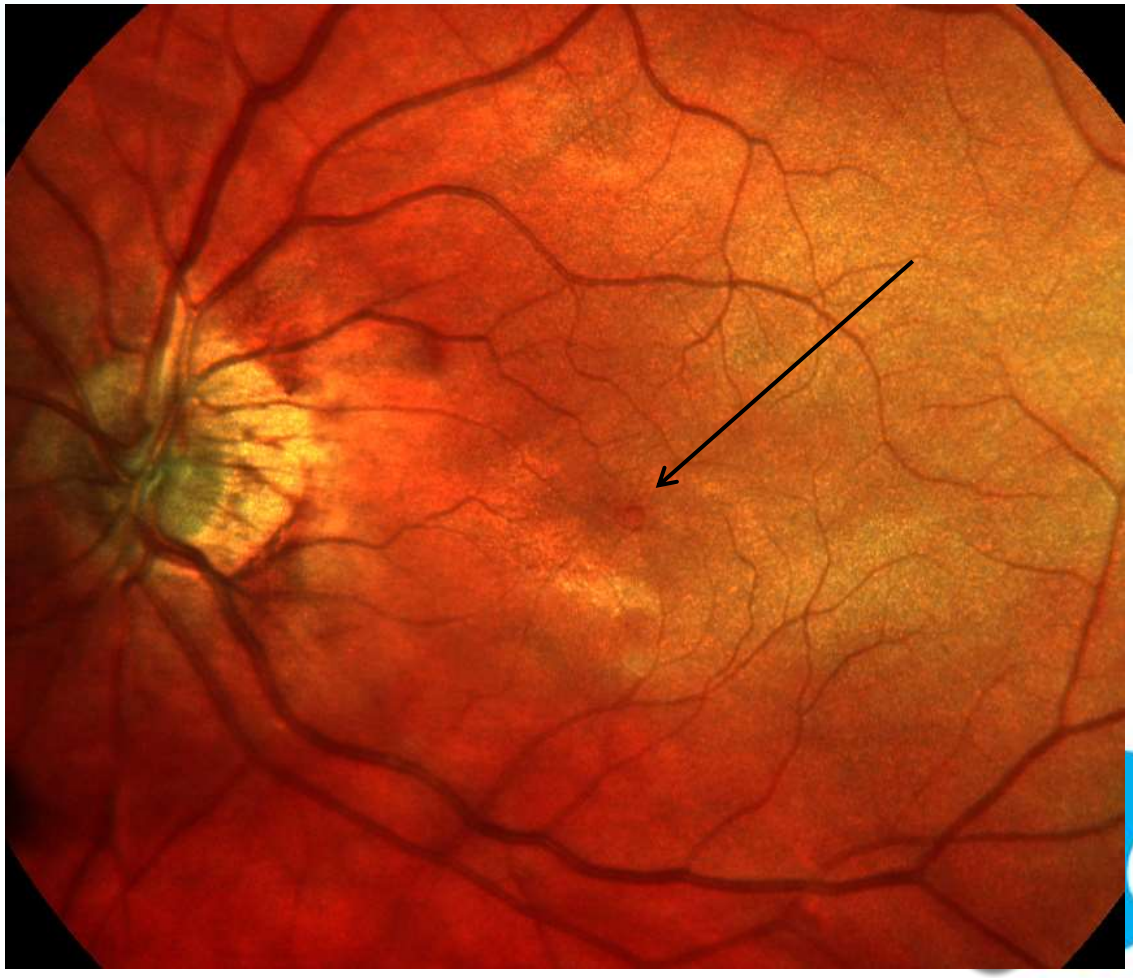

Analyse und Plan

- Analyse
  - Makulaforamen
- Überweisung und augenärztliche Untersuchung indiziert
  - Beobachten, da noch guter Visus vorhanden und keine Traktion zu erkennen

Fall 3

- Patientin Elisabeth, 63, Kaukasierin, Geschäftsführerin Rotes Kreuz
- Anamnese
  - Routineuntersuchung der Kontaktlinsen
  - Keratokonus OU Grad 3 (quadrantenspezifische RGP)
  - 1x jährlich in ophthalmologischer Kontrolle, alles in Ordnung
  - Medikamentation negativ

Untersuchung SOAP

- Subjektiv
  - schleichender Visusabfall OD in den letzten Monaten, hat Angst vor Keratokonus Progression
- Objektiv
  - Über-Refraktion OD plano Vacc 0.63 / OS -2.25 Vacc 1.00 // Addition +2.25 Monovision OS in 40cm Vacc 1.00
  - Funtionsteste unauffällig
  - Anterior Segment inklusive Topographie und Pachimetrie ohne Progression

SLO Scans

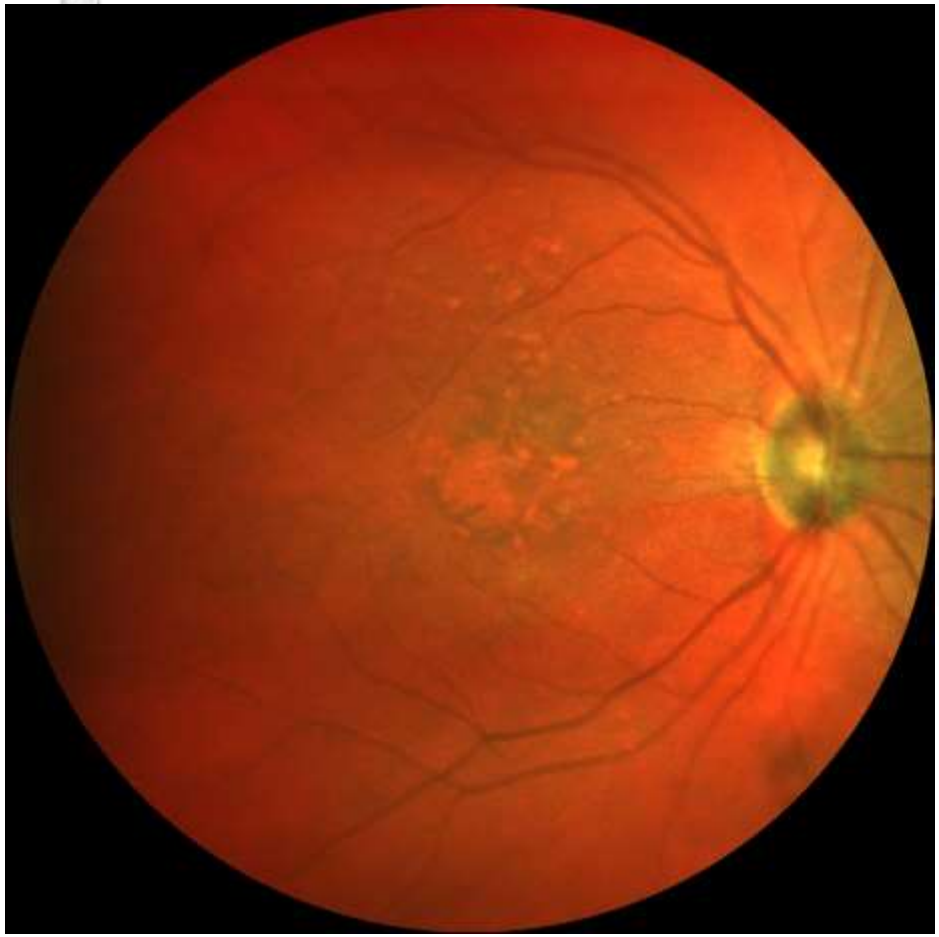

OCT Makula Scans

OD

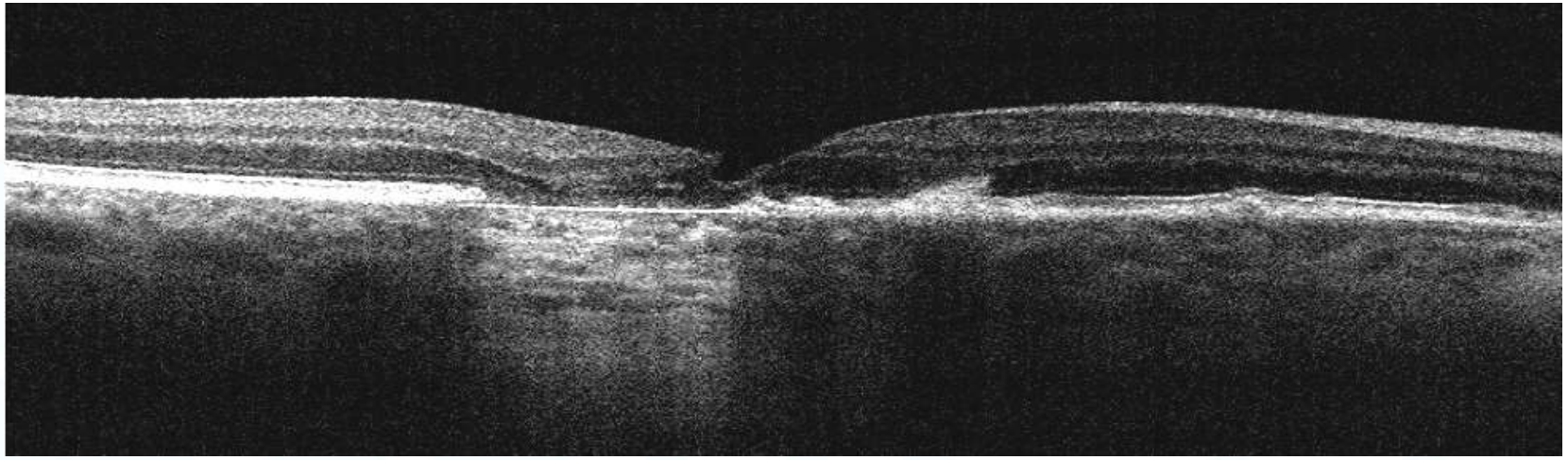

OS

Analyse und Plan

- Analyse
  - Visus nicht nur durch Keratokonus reduziert, keine Progression
  - Beginnende trockene Makula Degeneration
- Überweisung und augenärztliche Untersuchung indiziert
  - Beobachten, da noch relativ guter Visus vorhanden und keine Therapiemöglichkeiten bei trockener AMD

5 Jahre später . . .

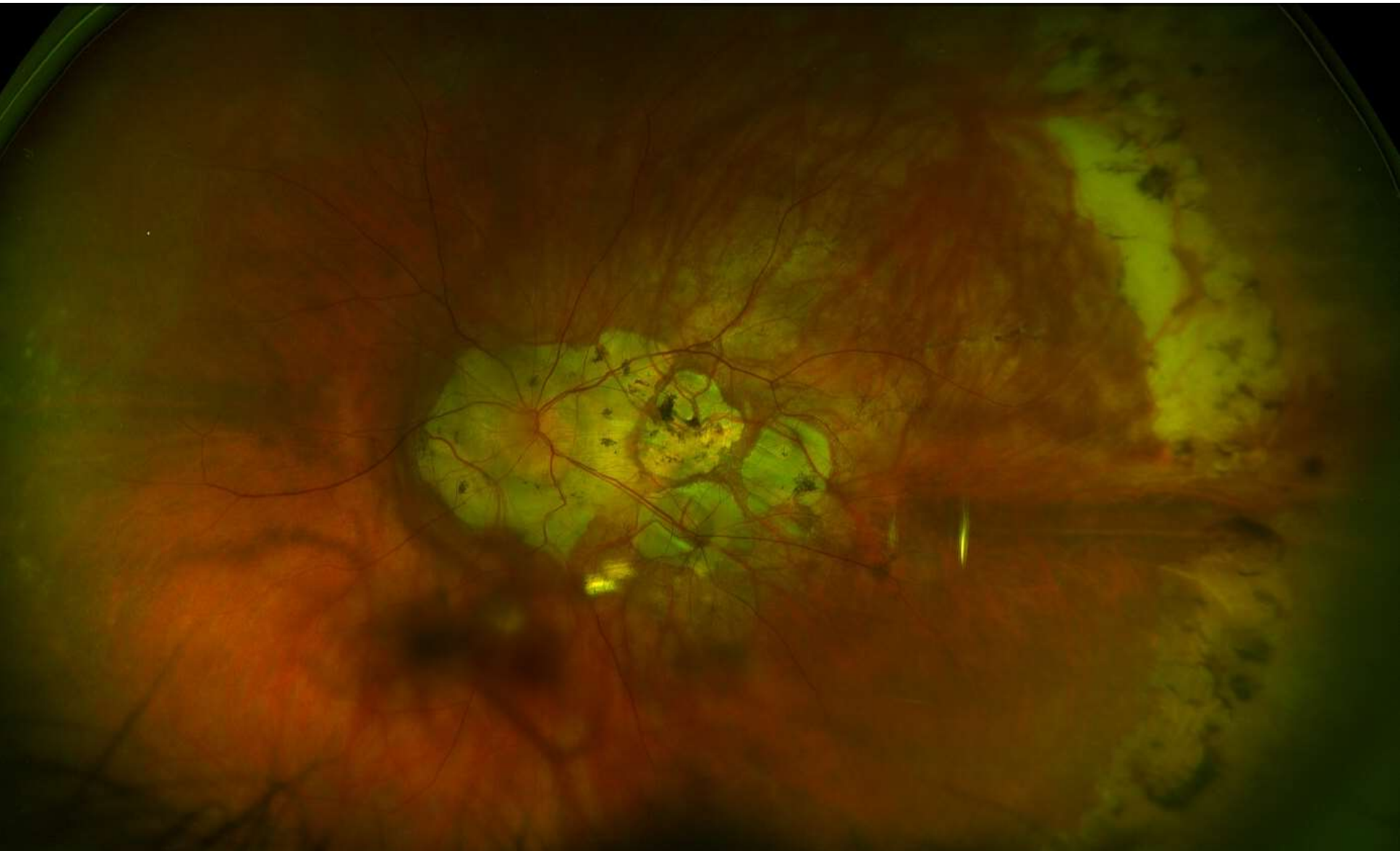

5 Jahre später . . .

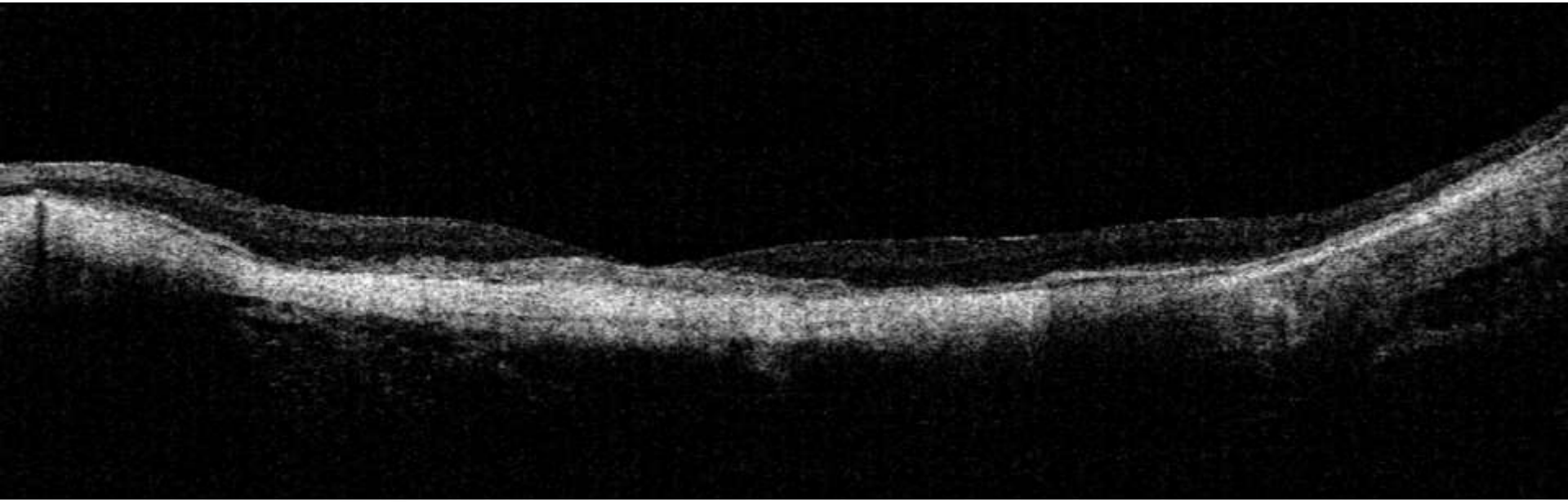

Fall 4

- Patientin Brigitte, 33, Kaukasierin, Lehrerin
- Anamnese
  - Erstkonsultation und Kontrolle der bestehenden Monats-Kontaktlinsen
  - Medikamentation negativ
- Objektiv
  - Keine Auffälligkeiten Refraktiv, Funktionsteste OK, anterior Segment unauffällig (Spaltlampe)

SLO Scan OD – auffällig?

OCT Makula Scan OD

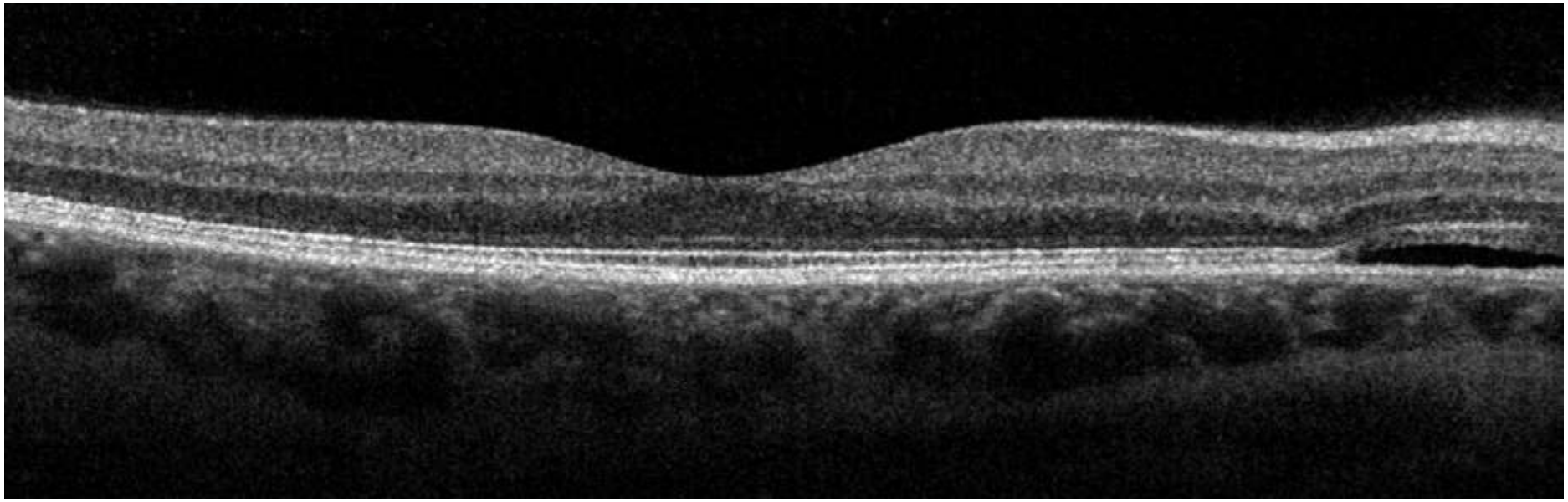

SLO Scans

SLO normal

Infrarot Scan

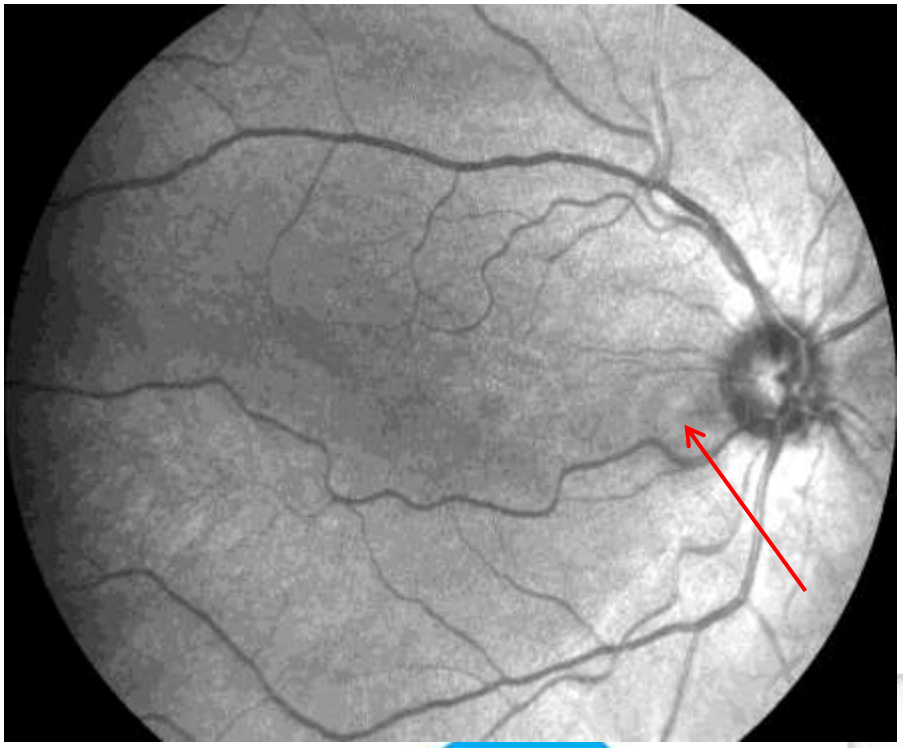

Analyse und Plan

- Analyse
  - Retinoschisis bei Grubenpapille
- Überweisung und augenärztliche Untersuchung indiziert
  - Direkte Weiterweisung an die Retina Spechstunde
  - Engmaschige Kontrollen und ev Vitrektomie bei Progression

Fall 5

- Patientin Nicole, 31, Kaukasierin,
  HR Verantwortliche
- Anamnese
  - Kontrolle der bestehenden Monats-Kontaktlinsen
  - Hochgradige Myopie -10Dpt
  - Medikamentation: Pille
  - Seit 1 Woche Gesichtsfeldeinschränkung links unten, keine Blitze wahrgenommen, Floaters unverändert
- Objektiv
  - Keine Auffälligkeiten Refraktiv, Funktionsteste OK, anterior Segment unauffällig (Spaltlampe)

SLO Aufnahmen

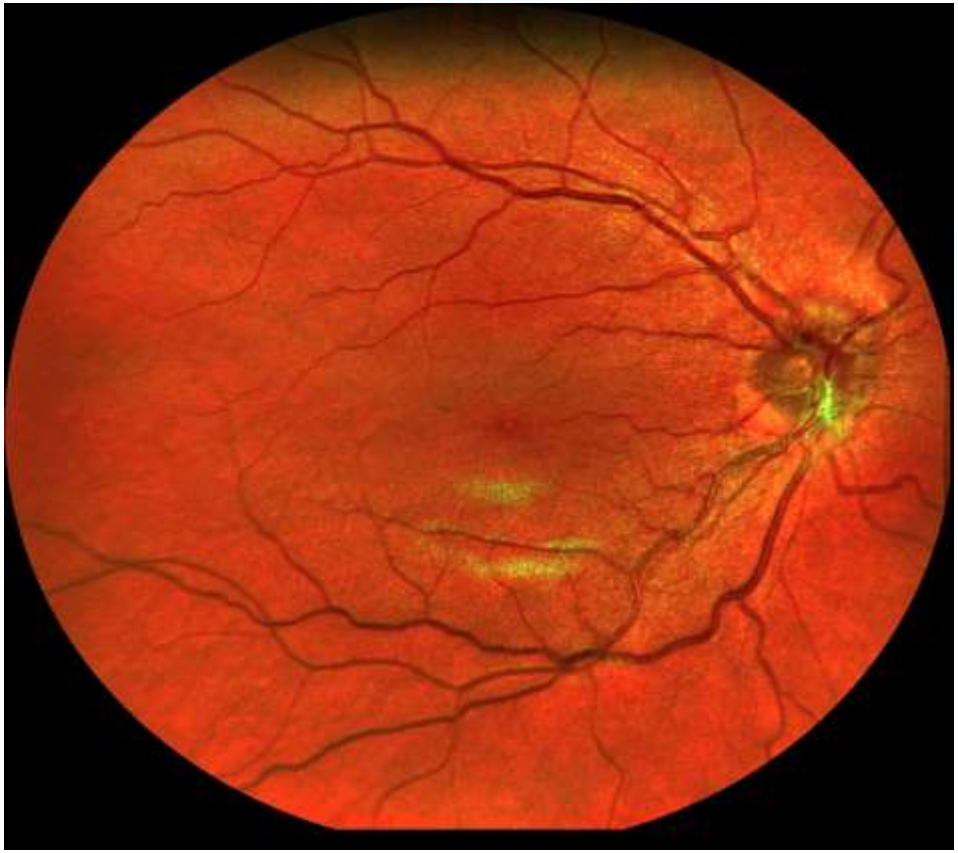

OCT Analyse

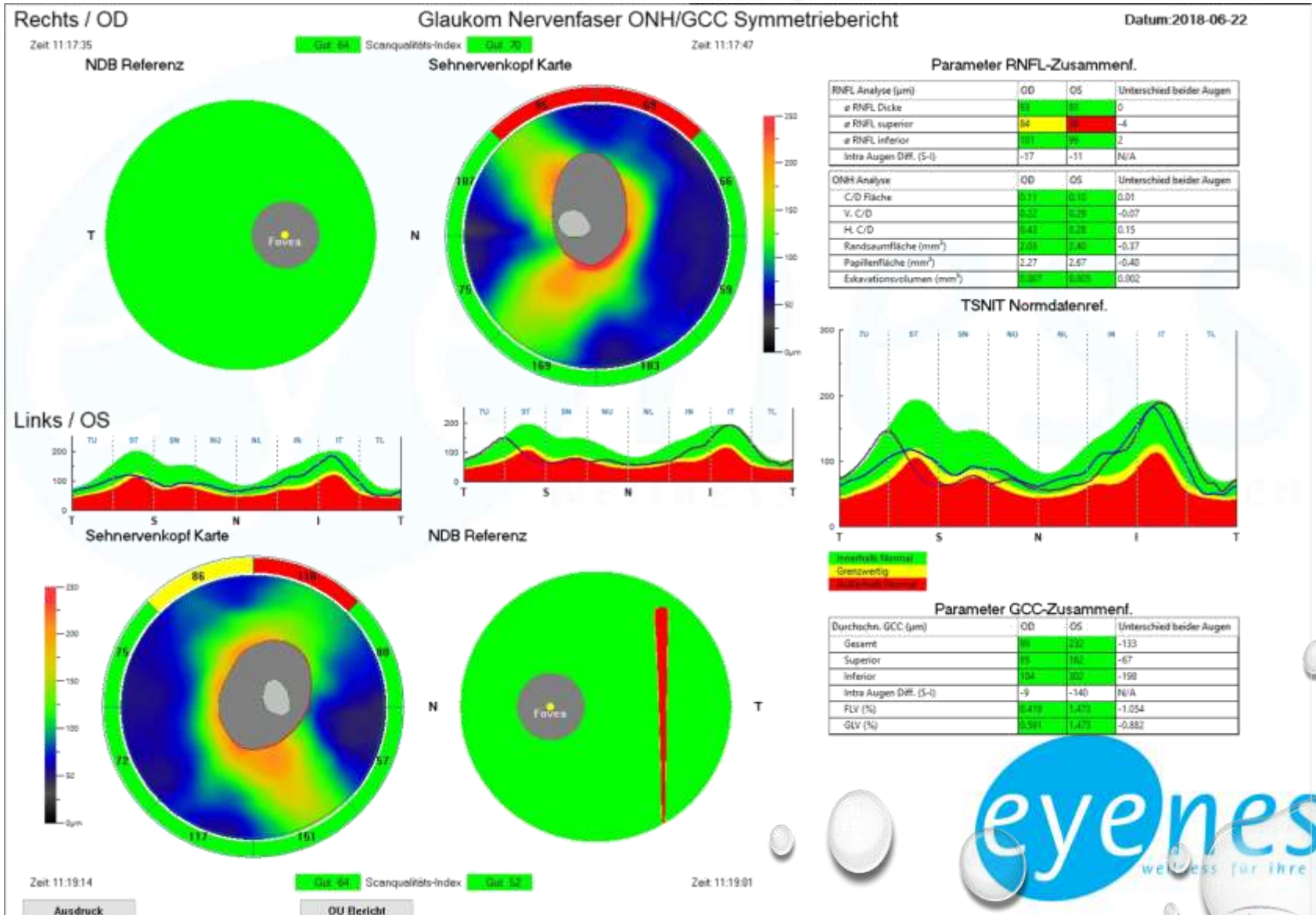
Rechts / OD
Glaukom Nervenfaser ONH/GCC Symmetriebericht
Datum:2018-06-22
Zeit: 11:17:35
Scanqualitäts-Index
Zeit: 11:17:47
NDB Referenz
Sehnervenkopf Karte
Parameter RNFL-Zusammenf.
RNFL Analyse (µm) | OD | OS | Unterschied beider Augen
ø RNFL Dicke | 93 | 93 | 0
ø RNFL superior | 94 | 98 | -4
ø RNFL inferior | 101 | 99 | 2
Intra Augen Diff. (S-I) | -17 | -11 | N/A
ONH Analyse | OD | OS | Unterschied beider Augen
C/D Fläche | 0.11 | 0.10 | 0.01
V. C/D | 0.32 | 0.29 | -0.07
H. C/D | 0.43 | 0.28 | 0.15
Randsaumfläche (mm²) | 2.03 | 2.40 | -0.37
Papillenfläche (mm²) | 2.27 | 2.67 | -0.40
Exkavationsvolumen (mm³) | 0.067 | 0.065 | 0.002
TSNIT Normdatenref.
Links / OS
Sehnervenkopf Karte
NDB Referenz
Innerhalb Normal
Grenzwertig
Außerhalb Normal
Parameter GCC-Zusammenf.
Durchschn. GCC (µm) | OD | OS | Unterschied beider Augen
Gesamt | 89 | 222 | -133
Superior | 95 | 162 | -67
Inferior | 104 | 302 | -198
Intra Augen Diff. (S-I) | -9 | -140 | N/A
FLV (%) | 0.419 | 1.473 | -1.054
GLV (%) | 0.591 | 1.473 | -0.882
Zeit: 11:19:14
Scanqualitäts-Index
Zeit: 11:19:01
Ausdruck
OU Bericht

Retina Karte Symm.bericht

Rechts / OD 06/22/2018 11:17:23

Scanqualitäts-Index Gut 68

6.00x6.00 Scan Größe(mm

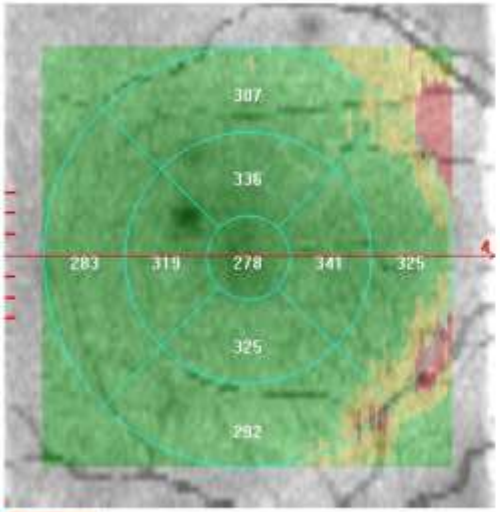

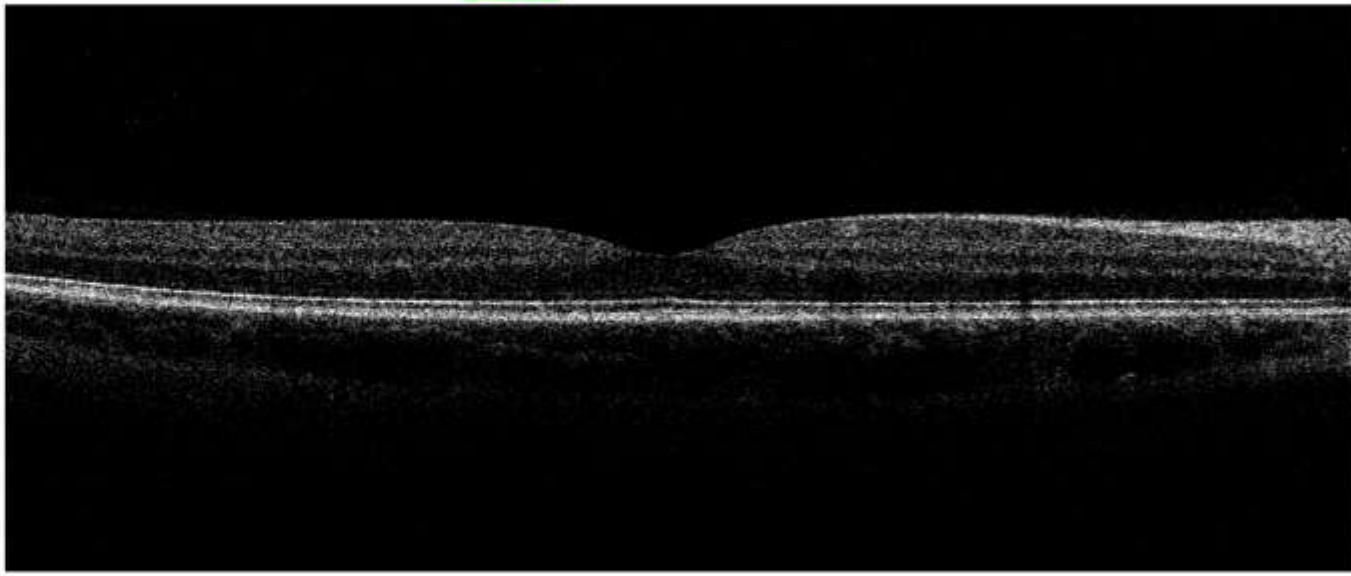

Auto-Zoom

250µm

Dicke

gesamte Retina | innere Retina | äußere Retina

NDB Referenz

Gesamte Retina

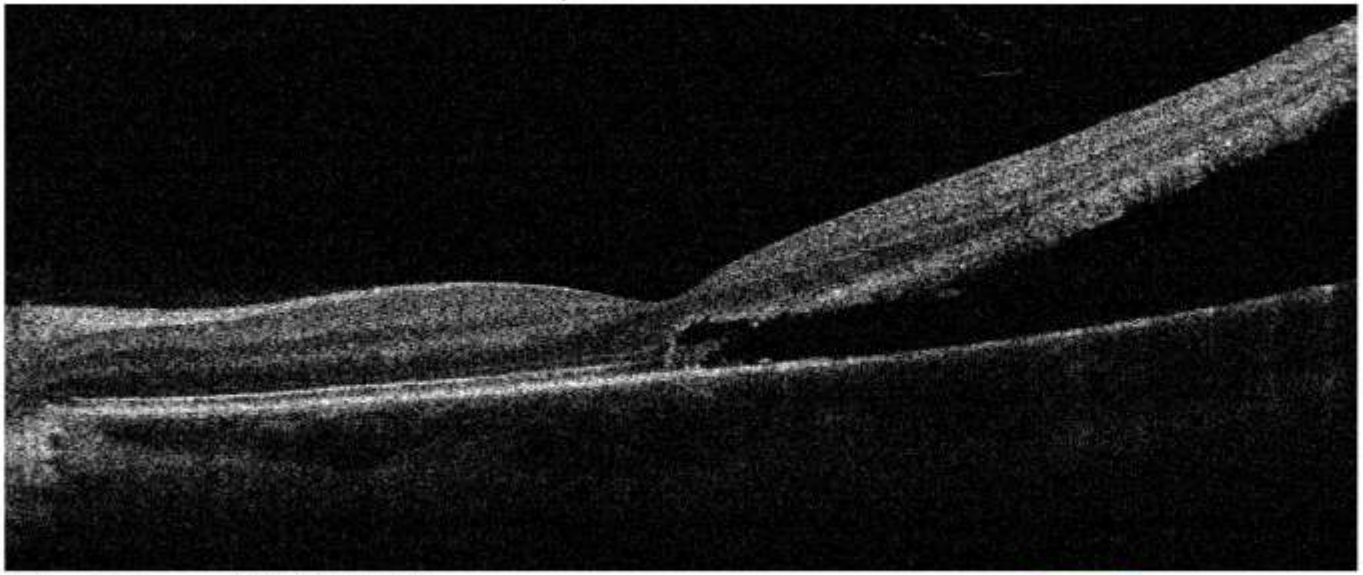

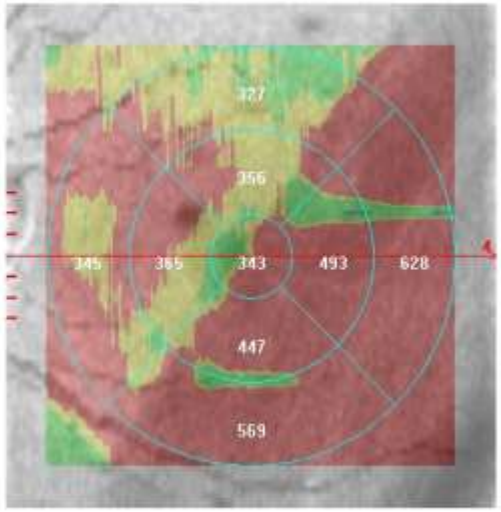

Links / OS 06/22/2018 11:18:51

Scanqualitäts-Index Gut 54

Ausdruck

optovue

Analyse und Plan

- Analyse
  - Grossflächige Amotio Retinae OS
- Überweisung und augenärztliche Untersuchung indiziert
  - Direkte Überweisung an die Retina Sprechstunde
  - Operation (Vitrektomie und Cerclage) und Hospitation direkt nach Ankunft in Klinik

2 Jahre später . . .

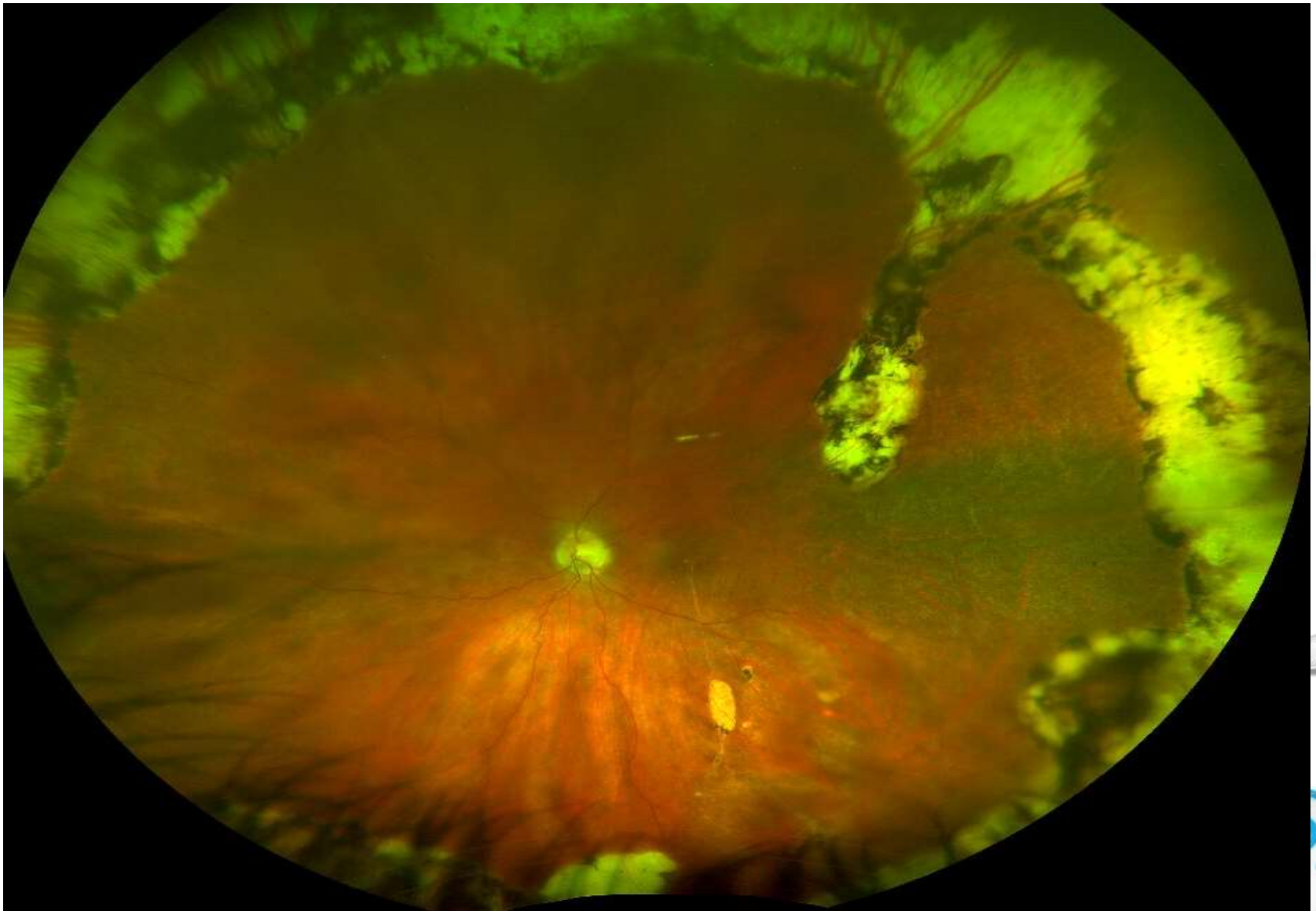

2 Jahre später . . .

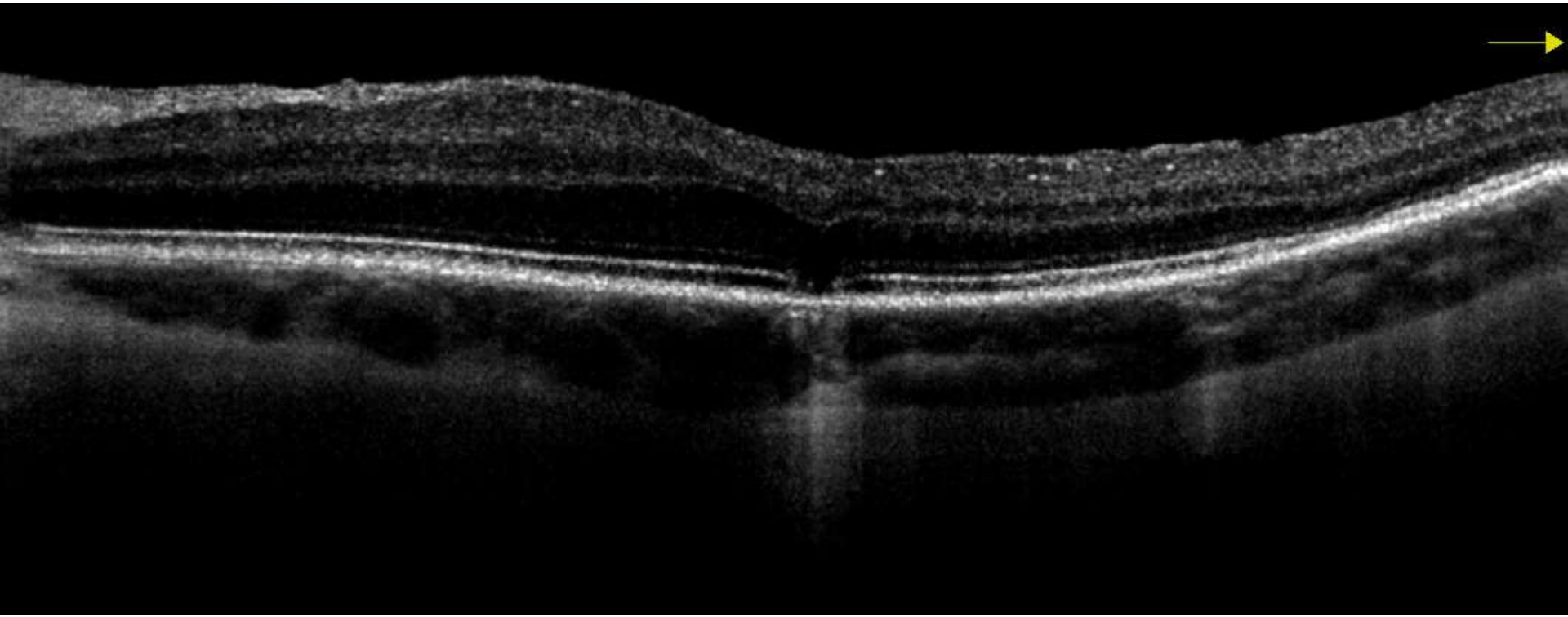

Fall 6

- Patientin Ursula, 52, Kaukasierin, Hausfrau
- Anamnese
  - Trägt Tages-Kontaktlinsen bei Hochgradige Myopie -8Dpt
  - Hypertonie bekannt aber nicht therapiert
  - Medikamentation: negativ
  - Seit gestern markannte Visusabnahme OS, keine Blitze wahrgenommen, aber Floaters stark zugenommen
- Objektiv
  - Keine Auffälligkeiten Refraktiv, Funktionsteste OK, anterior Segment unauffällig (Spaltlampe)

SLO Aufnahmen

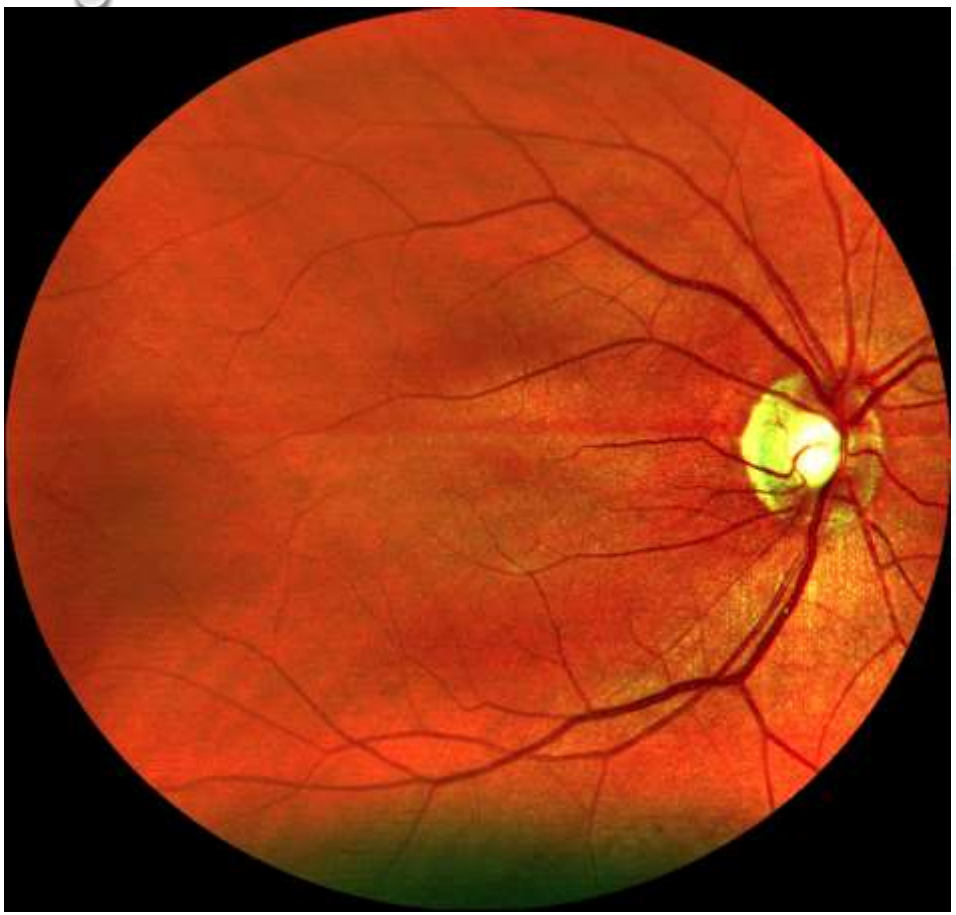

Retina Karte Symm.bericht

Rechts / OD 04/17/2018 09:31:42

Scanqualitäts-Index Gut 61

6.00x6.00 Scan Größe(mm

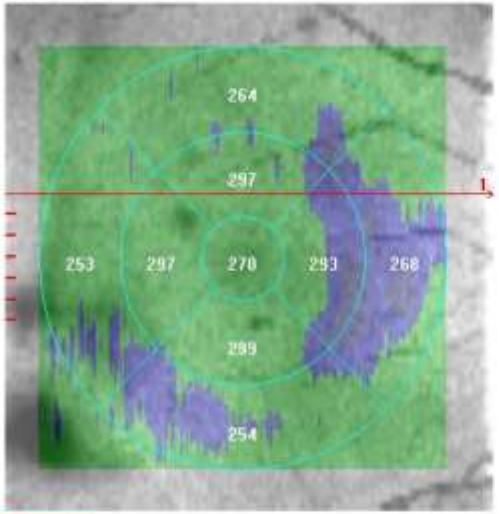

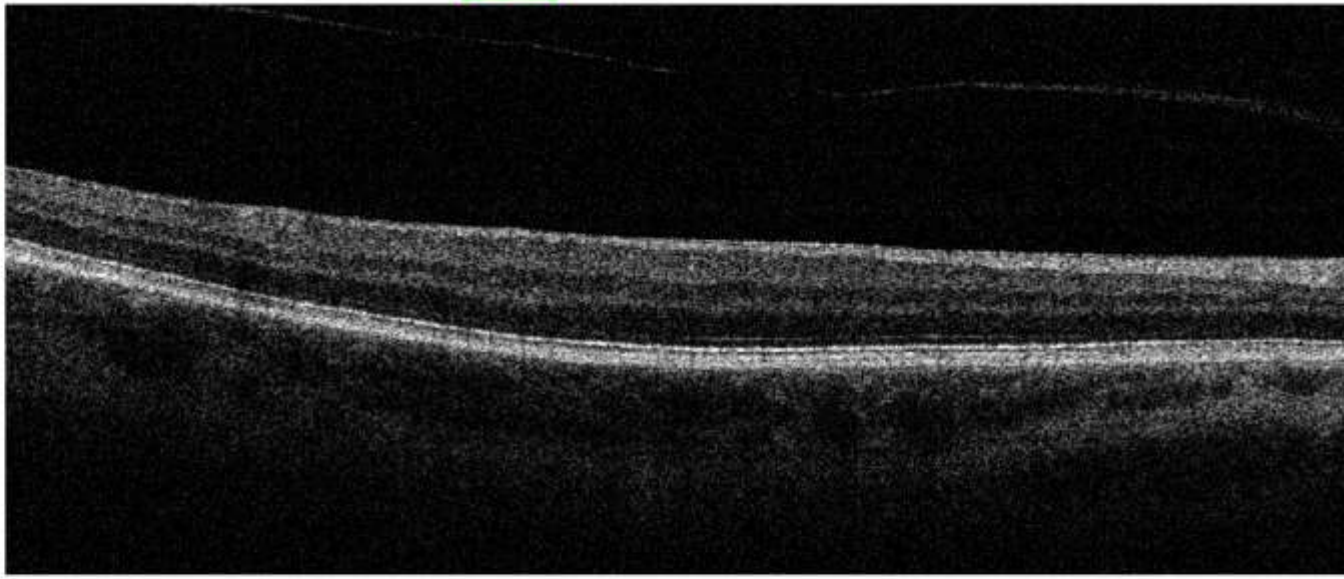

Auto-Zoom

250µm

Dicke

gesamte Retina | innere Retina | äußere Retina

NDB Referenz

Gesamte Retina

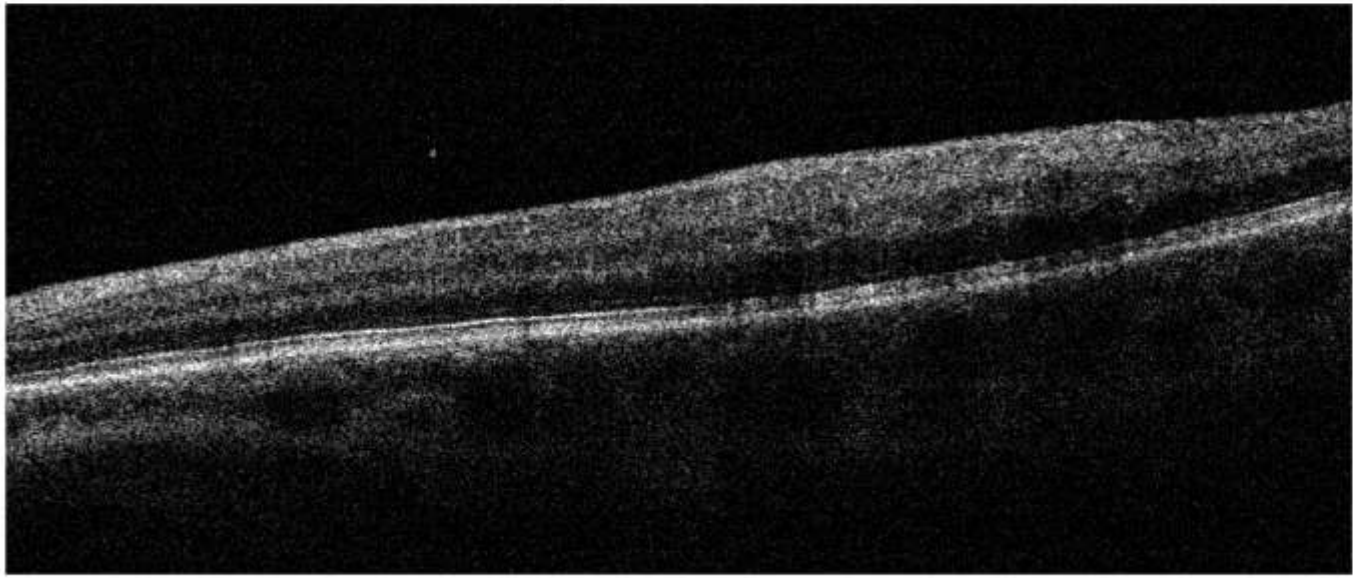

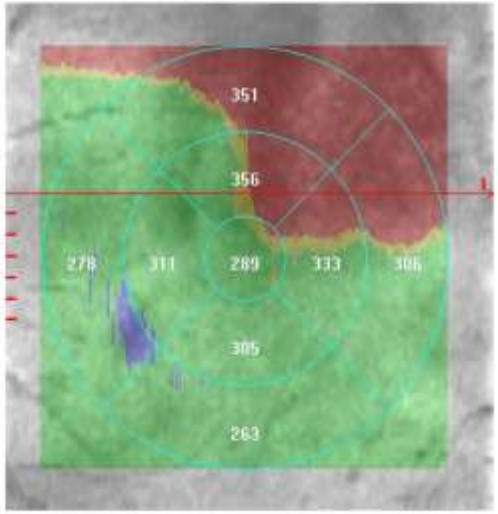

Links / OS 04/17/2018 09:32:47

Scanqualitäts-Index Gut 57

Ausdruck | Änderungsanalyse

optovue

Analyse und Plan

- Analyse
  - Retina Venenastverschluss
- Überweisung und augenärztliche Untersuchung indiziert
  - Direkte Überweisung an die Retina Sprechstunde
  - Hypertonie Therapie

Fall 7

- Patient Patrick, 42, Kaukasier, Manager
- Anamnese
  - Myopie -3.0Dpt mittels Orthokeratologie korrigiert
  - 6 Monatskontrolle, keine Beschwerden, Visus schwankt in den letzten Monaten
  - Medikamentation: negativ (Stress im Job)
- Objektiv
  - Keine Auffälligkeiten Refraktiv, Funktionsteste OK, anterior Segment unauffällig (Spaltlampe)

SLO Aufnahmen

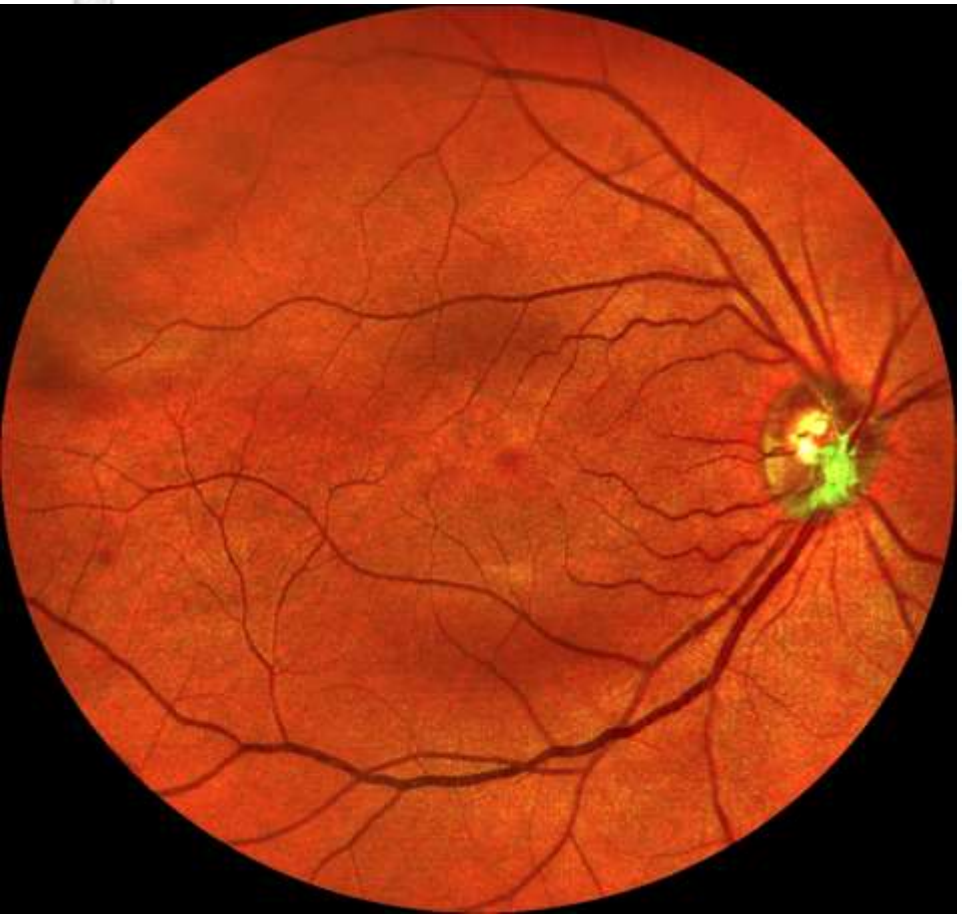

OCT Analyse

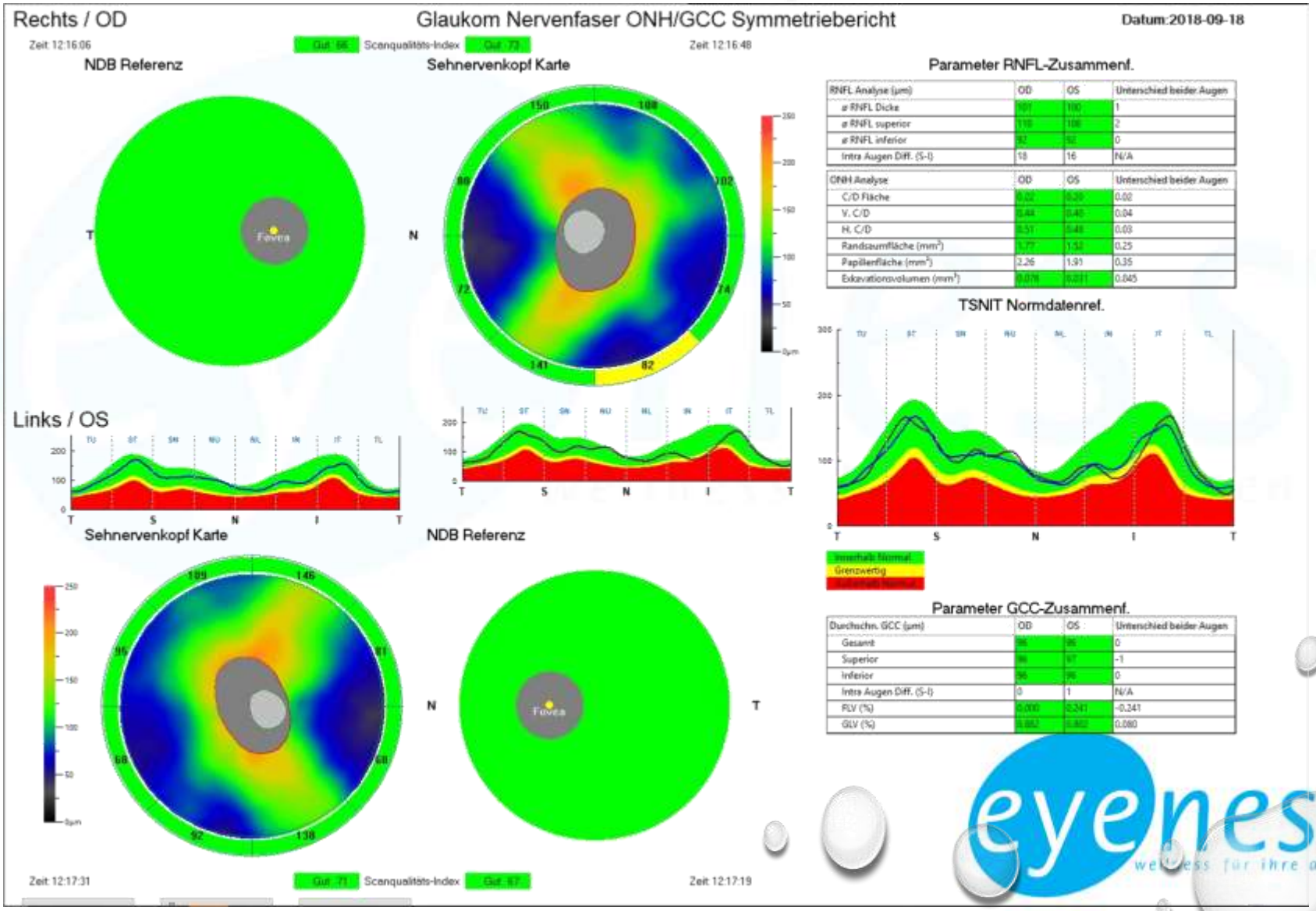
Rechts / OD
Glaukom Nervenfaser ONH/GCC Symmetriebericht
Datum:2018-09-18
Zeit 12:16:06
Scanqualitäts-Index
Zeit 12:16:48
NDB Referenz
Sehnervenkopf Karte
Parameter RNFL-Zusammenf.
RNFL Analyse (µm) | OD | OS | Unterschied beider Augen
ø RNFL Dicke | 101 | 100 | 1
ø RNFL superior | 119 | 108 | 2
ø RNFL inferior | 82 | 82 | 0
Intra Augen Diff. (S-I) | 18 | 16 | N/A
ONH Analyse | OD | OS | Unterschied beider Augen
C/D Fläche | 0.22 | 0.20 | 0.02
V. C/D | 0.44 | 0.40 | 0.04
H. C/D | 0.51 | 0.48 | 0.03
Randsaumfläche (mm²) | 1.77 | 1.52 | 0.25
Papillenfläche (mm²) | 2.26 | 1.91 | 0.35
Exkavationsvolumen (mm³) | 0.078 | 0.033 | 0.045
TSNIT Normdatenref.
Innerhalb Normal
Grenzwertig
Außerhalb Normal
Links / OS
Sehnervenkopf Karte
NDB Referenz
Parameter GCC-Zusammenf.
Durchschn. GCC (µm) | OD | OS | Unterschied beider Augen
Gesamt | 96 | 96 | 0
Superior | 96 | 97 | -1
Inferior | 96 | 96 | 0
Intra Augen Diff. (S-I) | 0 | 1 | N/A
FLV (%) | 0.000 | 0.241 | -0.241
GLV (%) | 0.882 | 0.802 | 0.080
Zeit 12:17:31
Scanqualitäts-Index
Zeit 12:17:19

OCT Makula Scans

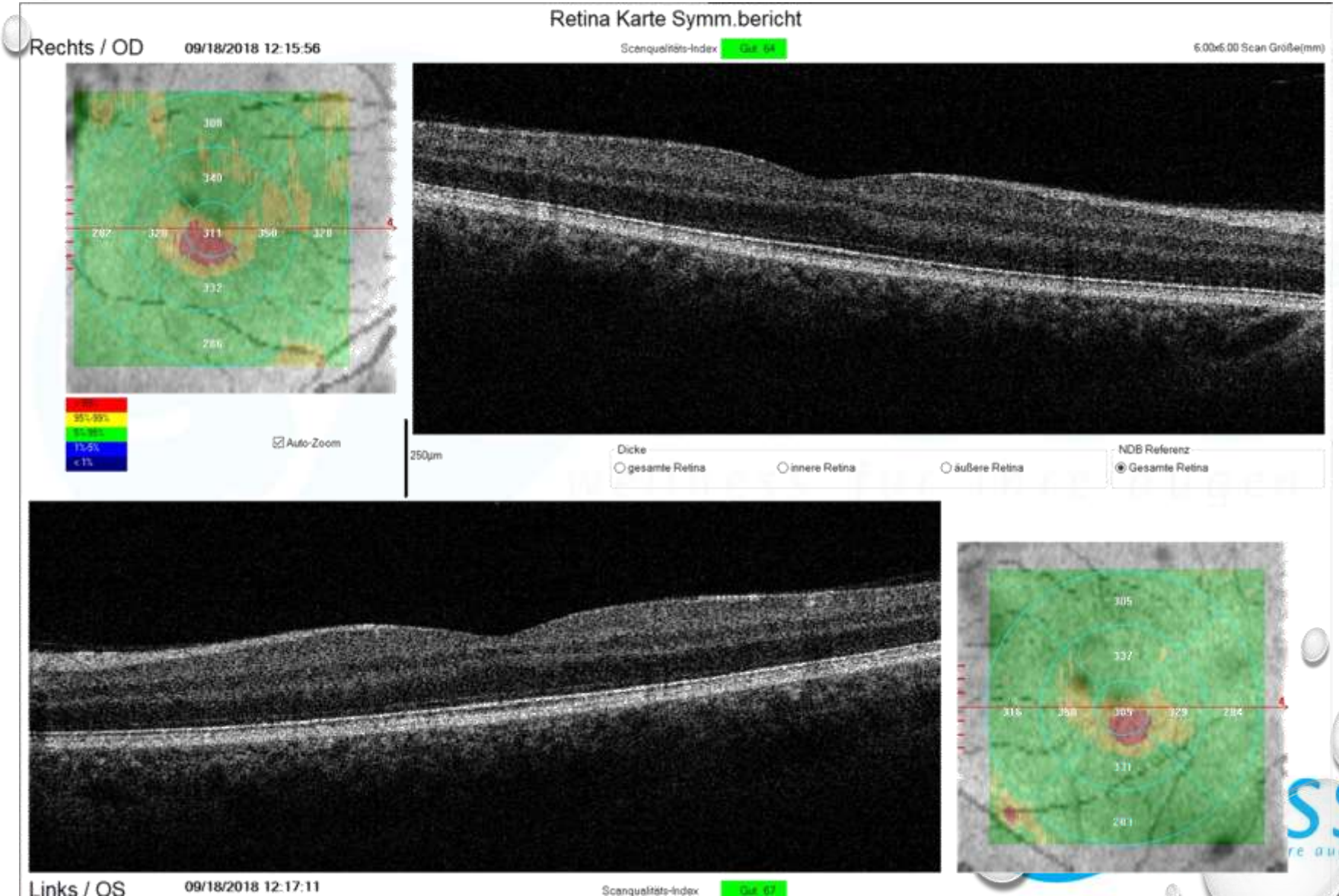

Analyse und Plan

- Analyse
  - Makula Ödem OU (Retinopathia Centralis Serosa ak. Managerkrankheit)
  - OD Inferior leicht verdünnte NFL
- Keine Überweisung oder augenärztliche Untersuchung indiziert
  - Jährliche optometrische Kontrollen

Fall 8

- Patient Beat, 48, Kaukasier, Postbeamter
- Anamnese
  - 6 Monats-Kontrolle der bestehenden Multifokal-Kontaktlinsen und zusätzlich Optometrie Check up
  - Medikamentation negativ
- Objektiv
  - Keine Auffälligkeiten Refraktiv (Ferne und Nähe), Funktionsteste OK, anterior Segment (Spaltlampe) unauffällig

SLO Scans

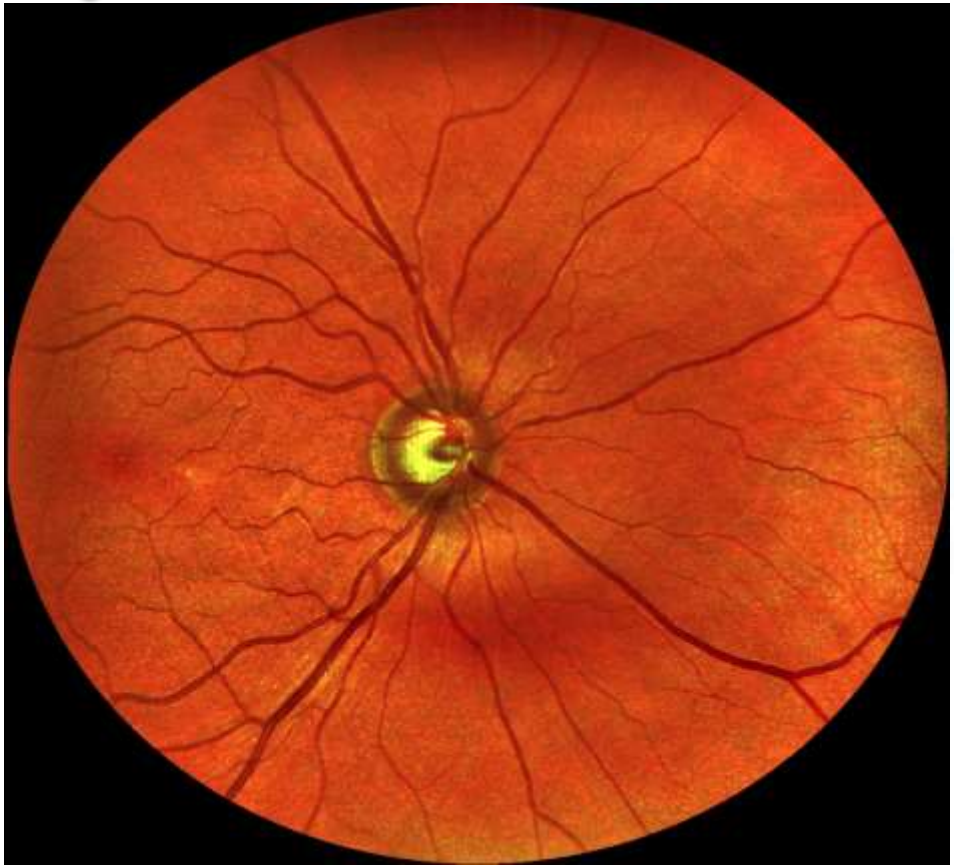

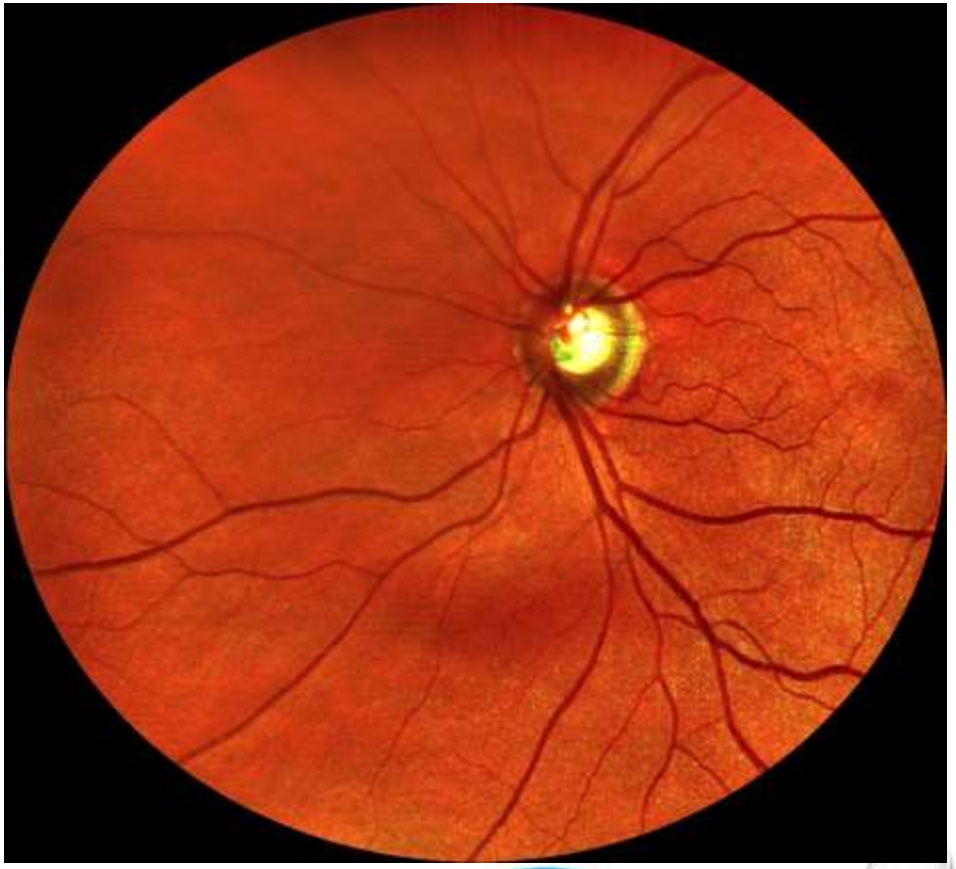

Glaukom Nervenfaser ONH/GCC Symmetriebericht

Rechts / OD

Datum:2018-08-10

Zeit: 10:15:23 | Gut: 71 | Scanqualitäts-Index | Gut: 64 | Zeit: 10:15:31

NDB Referenz

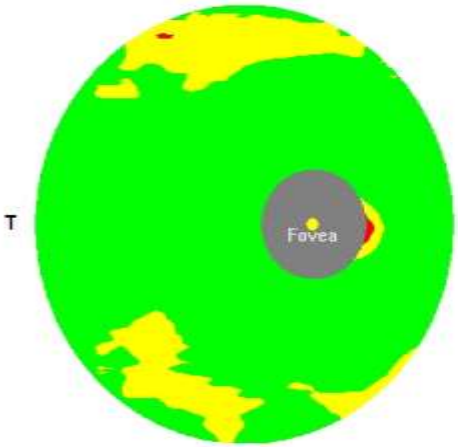

Sehnervenkopf Karte

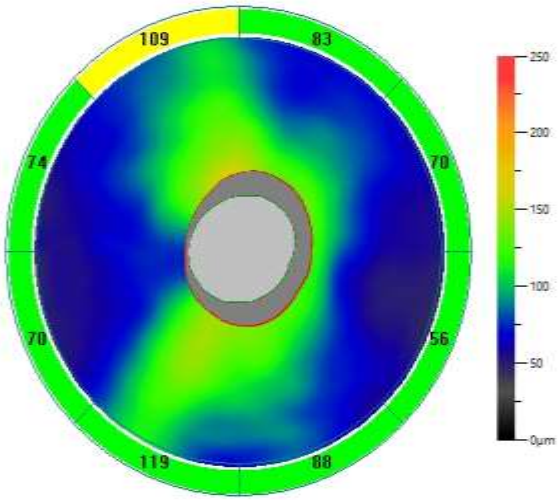

Parameter RNFL-Zusammenf.

RNFL Analyse (µm)	OD	OS	Unterschied beider Augen
ø RNFL Dicke	84	82	2
ø RNFL superior	84	85	-1
ø RNFL inferior	83	79	4
Intra Augen Diff. (S-I)	1	6	N/A

ONH Analyse	OD	OS	Unterschied beider Augen
C/D Fläche	0.58	0.56	0.02
V. C/D	0.72	0.71	0.01
H. C/D	0.86	0.86	0.00
Randsaumfläche (mm^2)	0.88	0.86	0.02
Papillenfläche (mm^2)	2.11	1.95	0.16
Exkavationsvolumen (mm^3)	0.530	0.432	0.098

TSNIT Normdatenref.

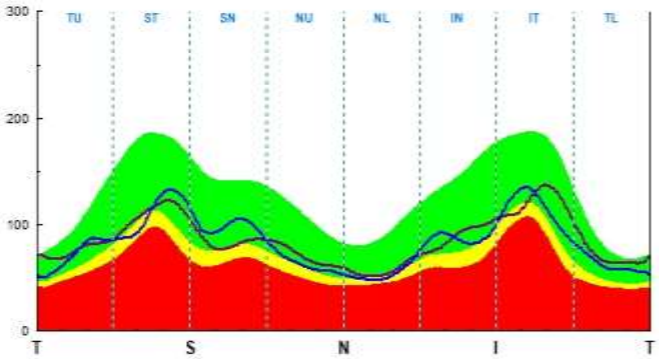

Innerhalb Normal
Grenzwertig
Außerhalb Normal

Links / OS

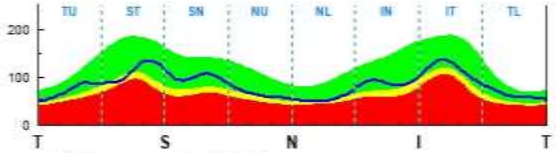

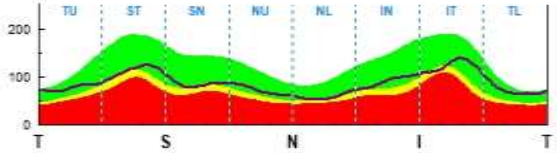

Sehnervenkopf Karte

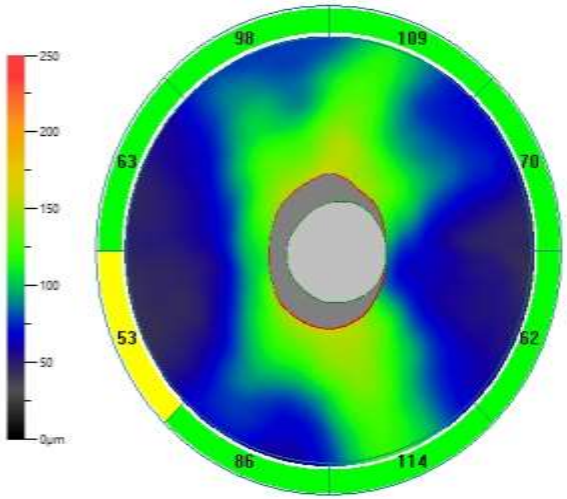

NDB Referenz

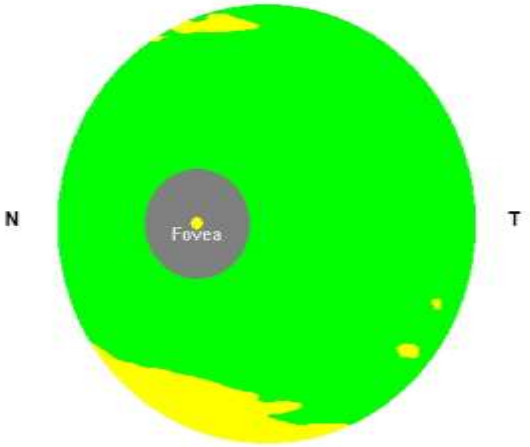

Parameter GCC-Zusammenf.

Durchschn. GCC (µm)	OD	OS	Unterschied beider Augen
Gesamt	88	88	0
Superior	88	88	0
Inferior	88	88	0
Intra Augen Diff. (S-I)	0	0	N/A
FLV (%)	1.120	1.558	-0.438
GLV (%)	8.350	7.421	0.929

Zeit: 10:16:10 | Gut: 64 | Scanqualitäts-Index | Gut: 70 | Zeit: 10:16:01

Nervenfaser ONH/GCC Änderungsanalyse

Rechts / OD

GCC Dickenkarte

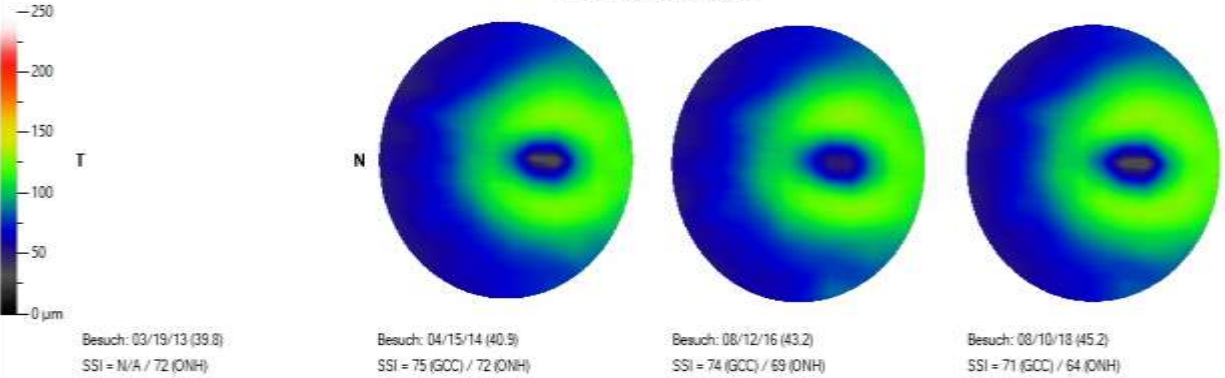

Besuch: 03/19/13 (39.8)
SSI = N/A / 72 (ONH)

Besuch: 04/15/14 (40.9)
SSI = 75 (GCC) / 72 (ONH)

Besuch: 08/12/16 (43.2)
SSI = 74 (GCC) / 69 (ONH)

Besuch: 08/10/18 (45.2)
SSI = 71 (GCC) / 64 (ONH)

Innerhalb Normal
Grenzwertig
Außerhalb Normal

03/19/13
04/15/14
08/12/16
08/10/18

Durchschn. GCC (µm)	03/19/13	08/10/18	Veränderung
Gesamt	N/A	88	N/A
Superior	N/A	88	N/A
Inferior	N/A	88	N/A
FLV (%)	N/A	1.120	N/A
GLV (%)	N/A	8.350	N/A

RNFL-Parameter	03/19/13	08/10/18	Veränderung
Durchschn. RNFL	86	84	-2
Sup. RNFL	89	84	-5
Inf. RNFL	82	83	1
H. C/D	0.84	0.86	0.02
V. C/D	0.70	0.72	0.02
Randsaumfläche	0.90	0.88	-0.02

RNFL Analyse

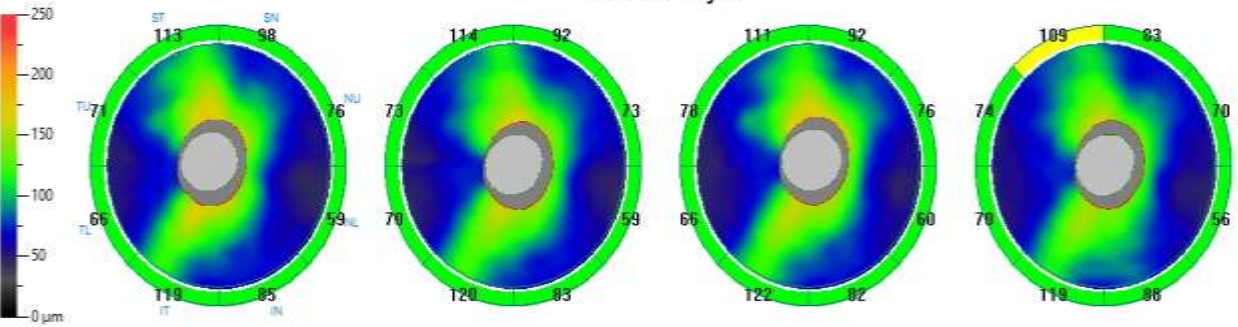

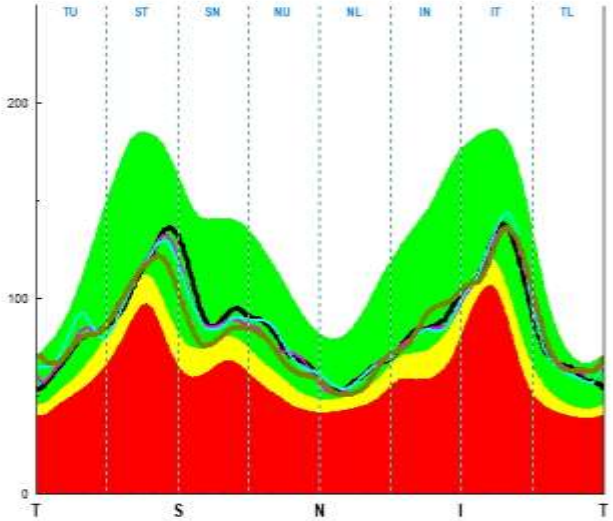

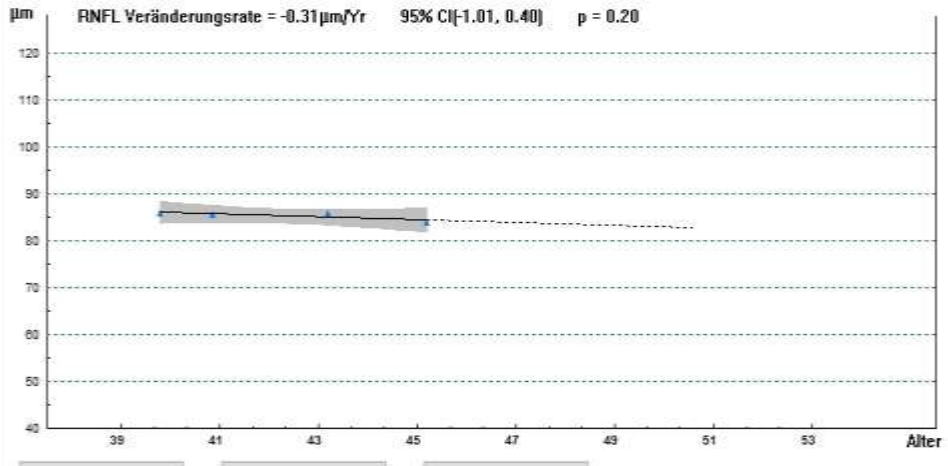

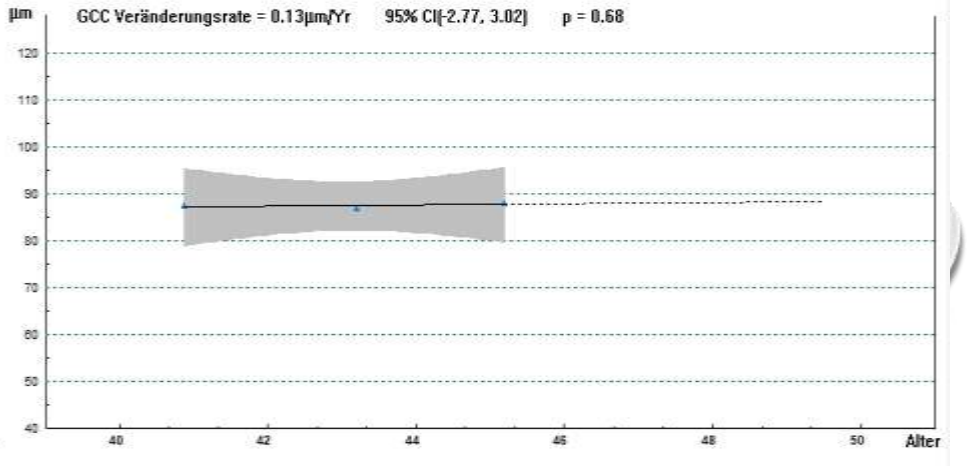

Nervenfaser ONH/GCC Änderungsanalyse

Links / OS

GCC Dickenkarte

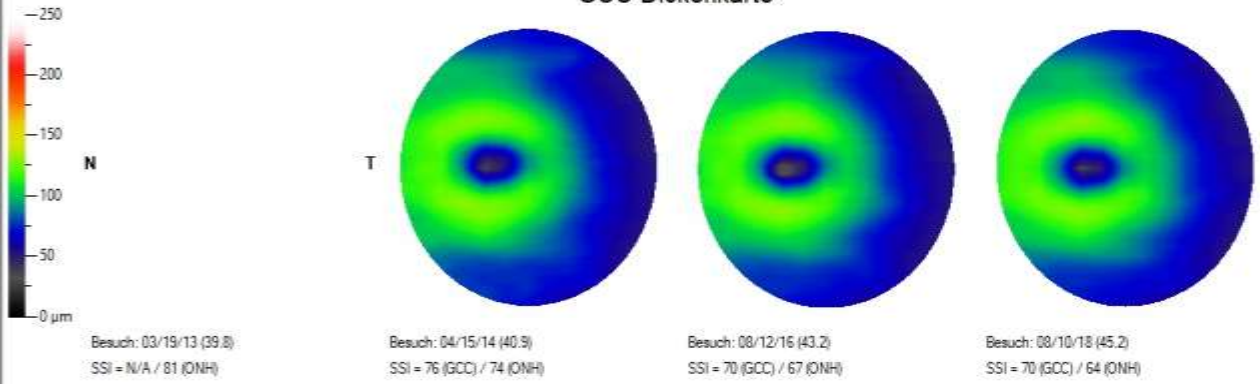

Innerhalb Normal
Grenzwertig
Außerhalb Normal

Durchschn. GCC (µm)	03/19/13	08/10/18	Veränderung
Gesamt	N/A	88	N/A
Superior	N/A	88	N/A
Inferior	N/A	88	N/A
FLV (%)	N/A	1.558	N/A
GLV (%)	N/A	7.421	N/A

RNFL-Parameter	03/19/13	08/10/18	Veränderung
Durchschn. RNFL	86	82	-4
Sup. RNFL	88	85	-3
Inf. RNFL	83	79	-4
H. C/D	0.89	0.86	-0.03
V. C/D	0.68	0.71	0.03
Randsaumfläche	0.85	0.86	0.01

03/19/13
04/15/14
08/12/16
08/10/18

RNFL Analyse

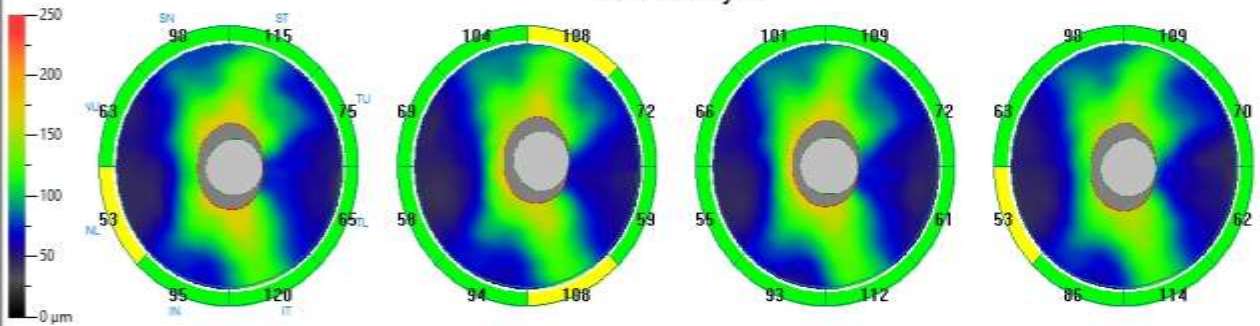

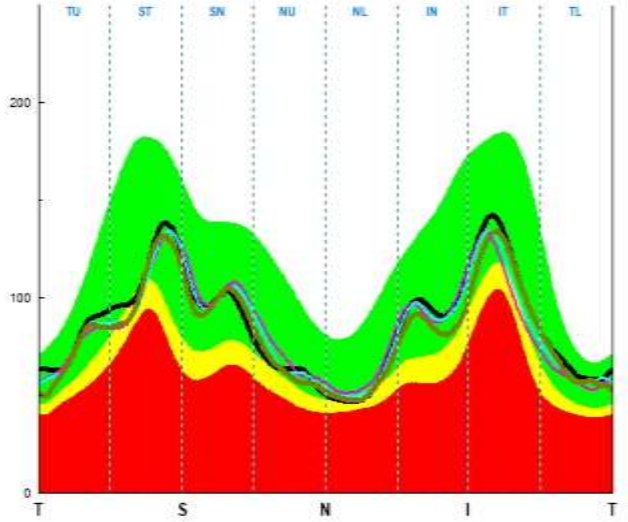

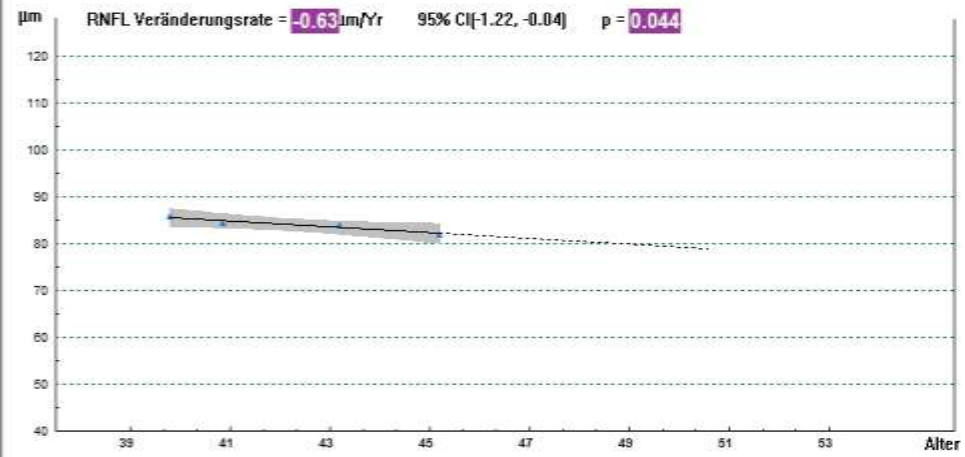

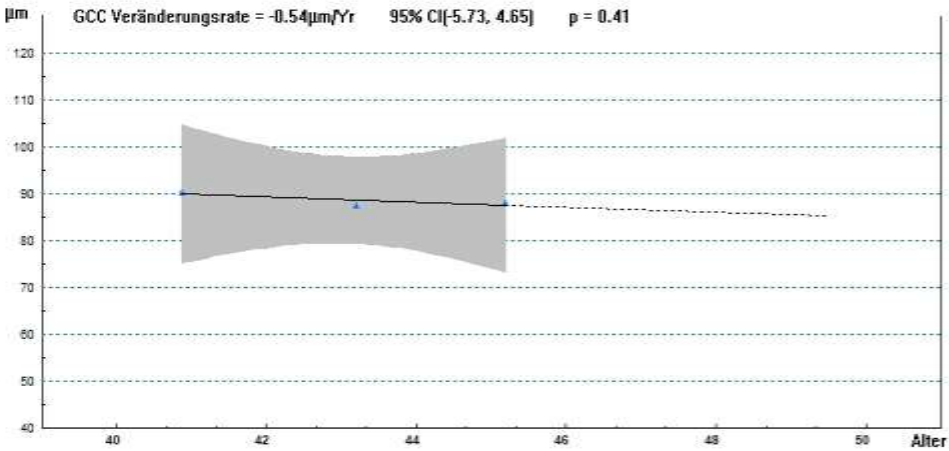

Analyse und Plan

- Analyse
  - Papille zeigt gewisse Tendenzen zu Glaukom auf
  - NFL und GCC Verlauf relativ stabil, keine nennenswerte Progression

- Jährliche optometrische Kontrollen des Status indiziert, keine Augenärztliche Überweisung

Fall 9

- Patient Nils, 17, Gymnasiast
- Anamnese
  - Routinekontrolle der weichen, torischen KL
  - Myopie -2.25 / -1.75
  - Keine subjektiven Beschwerden
  - Medikamentation: negativ
- Objektiv
  - Keine Auffälligkeiten Refraktiv (Ferne und Nähe), Funktionsteste OK, anterior Segment (Spaltlampe) unauffällig

SLO Scans

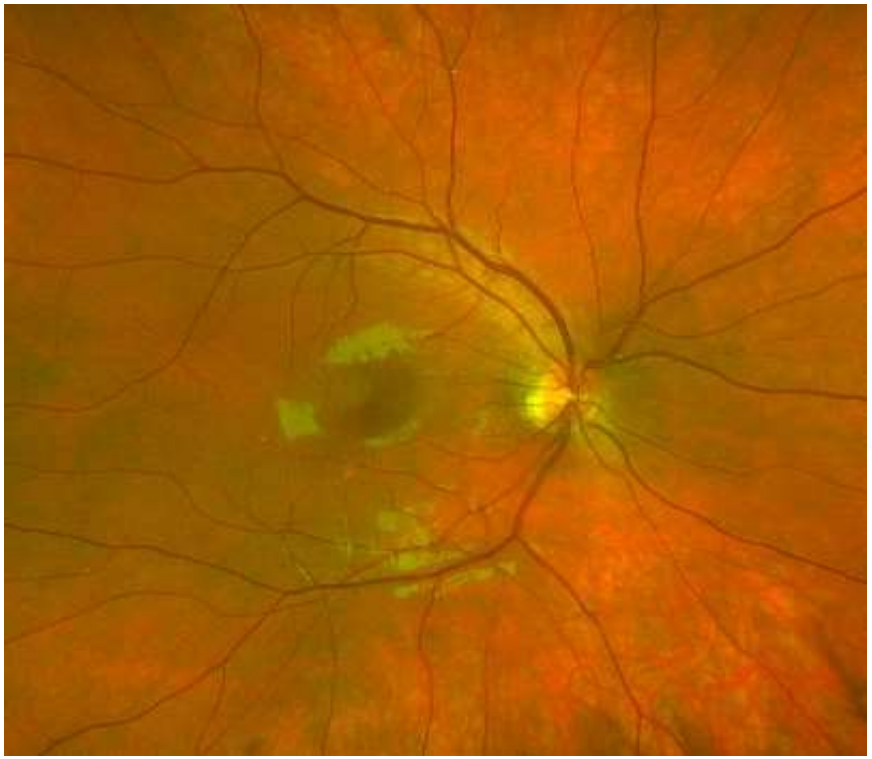

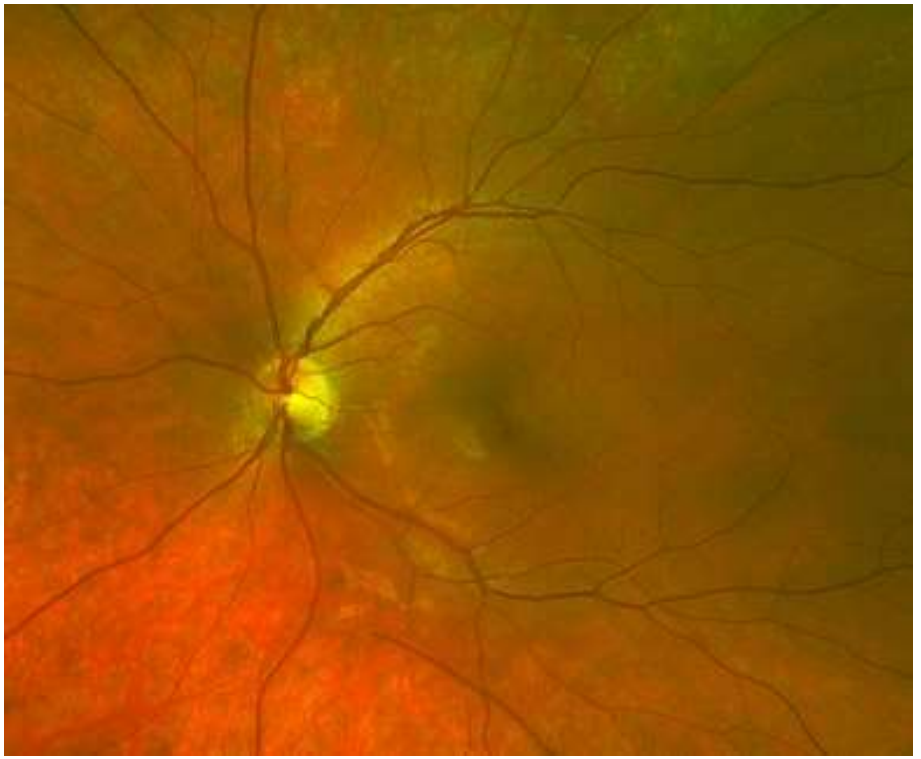

Ultra-Wide Field Optos

Ultra-Wide Field Optos (Red Channel)

Ultra-Wide Field Optos (Green)

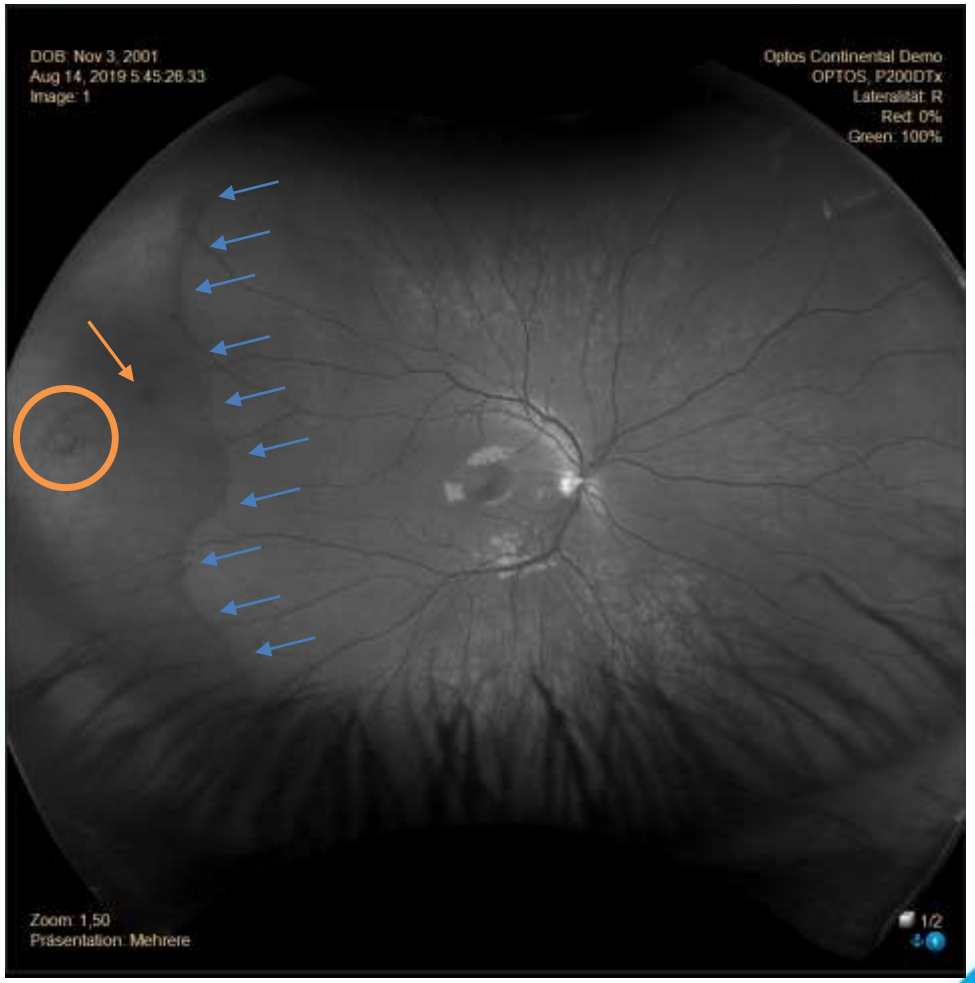

Analyse und Plan

- Analyse
  - Grossflächige white without pressure Zone OD Temporal
  - Foramen mit subretinaler Flüssigkeit in 9 Uhr OD
- Plan
  - YAG Koag./Retinafixierung am nächsten morgen früh durch Retinaspezialisten

Ultra-Wide Field Optos (11 Tage)

Fall 10

- Patientin Katharina, 57, Sachbearbeiterin
- Anamnese
  - Erstkonsultation zur KL Kontrolle, OD Visus schwankend und zunehmend Ermüdend
- Objektiv
  - Keine Auffälligkeiten Refraktiv (Ferne und Nähe), OD Vacc 0.8, Funktionsteste OK, anterior Segment (Spaltlampe) unauffällig

Ultra-Wide Field Optos

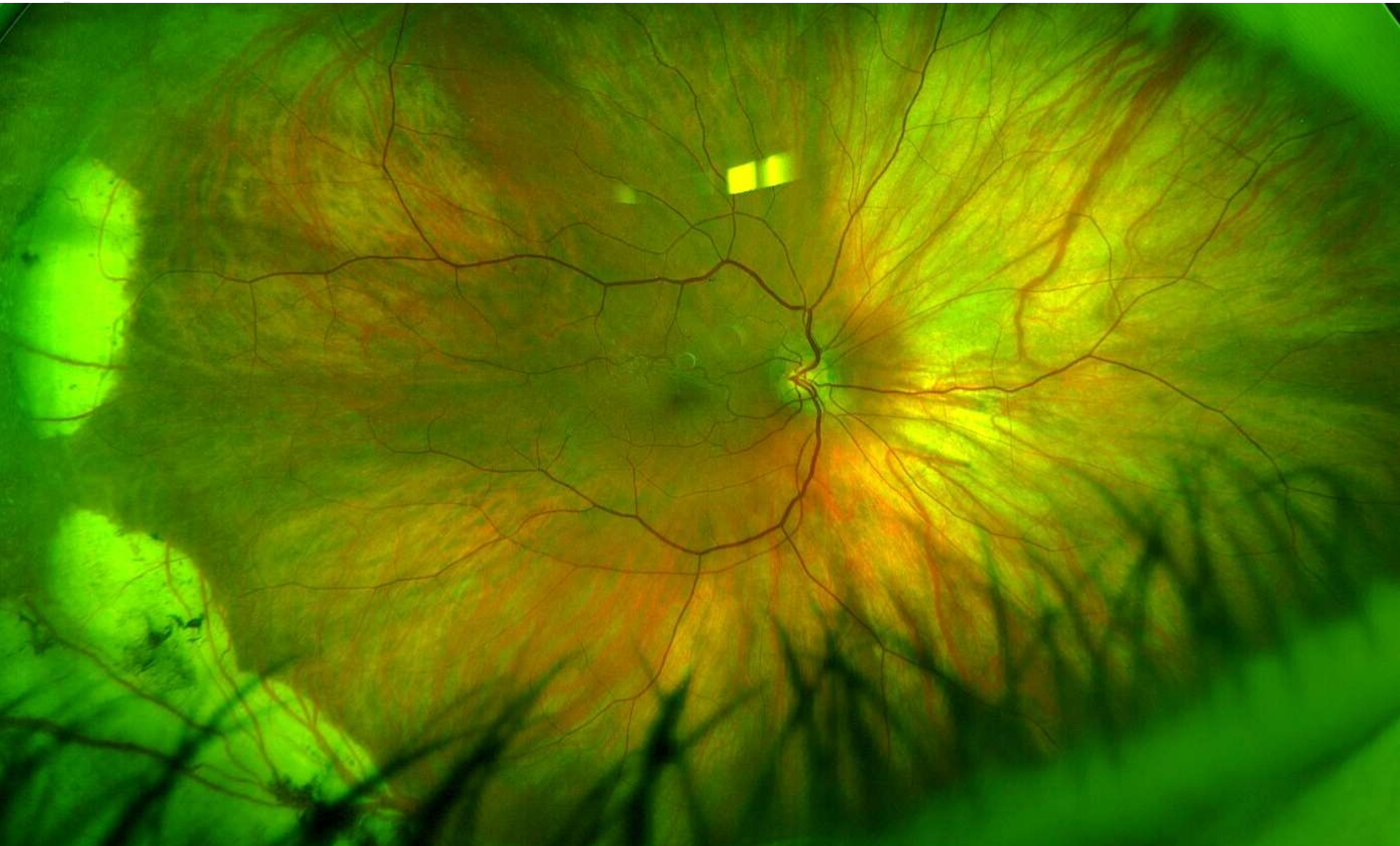

Ultra-Wide Field Optos

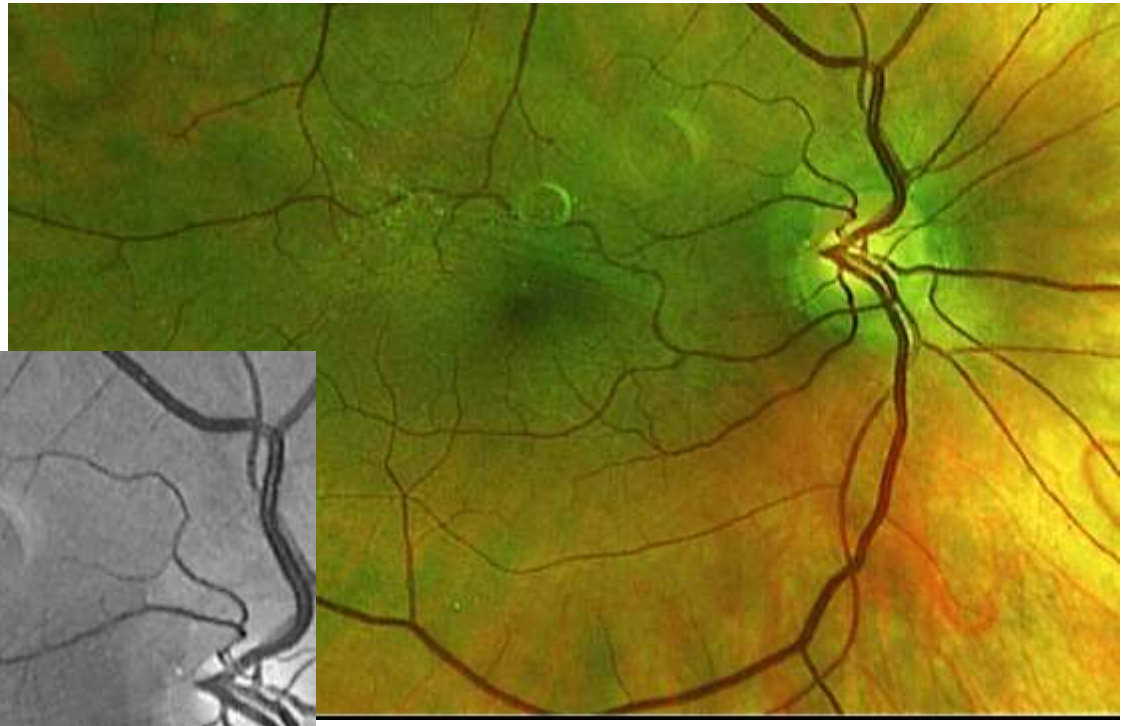

OCT Makula

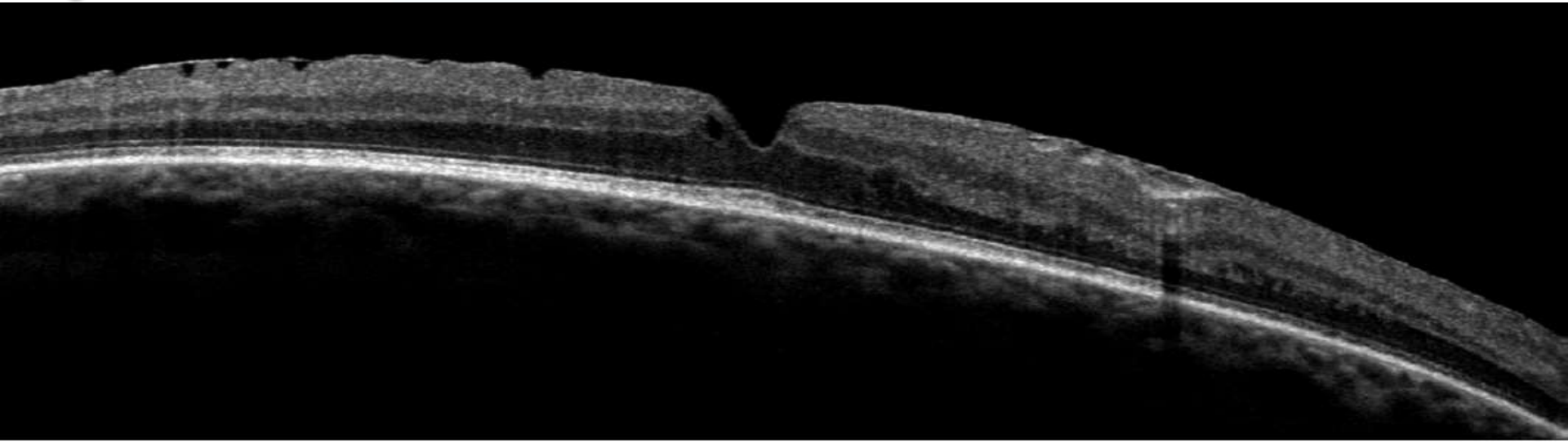

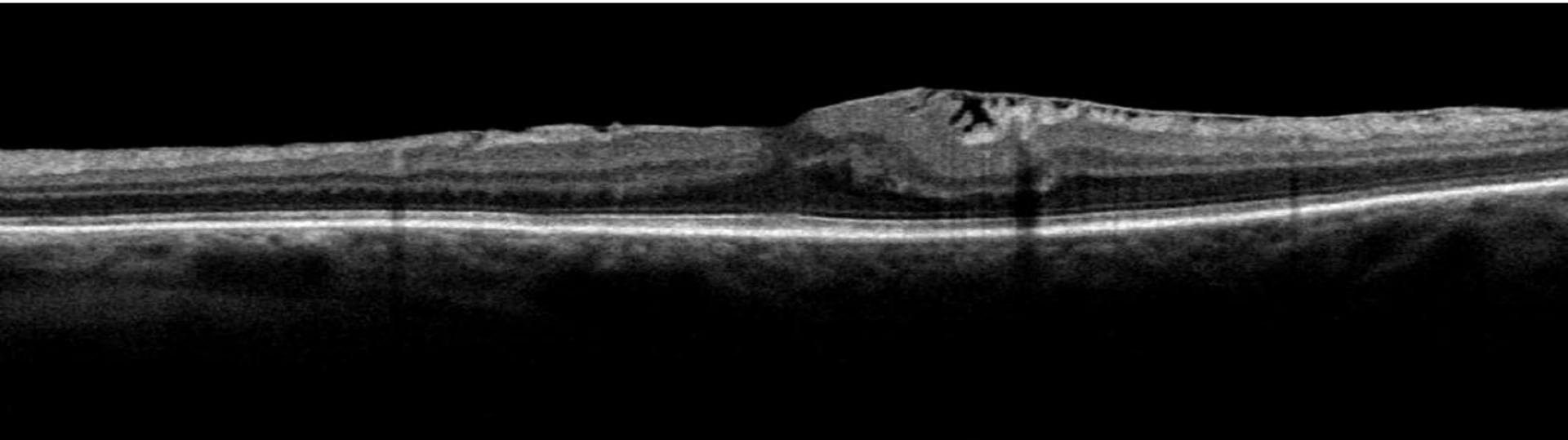

Analyse und Plan

- Analyse
  - Epiretinale Membran (ERM) mit Traktion der Makula und Lacunae Bildung
  - Temporal grosse Atrophie Zonen, keine subretinale Flüssigkeit
- Überweisung nicht zwingend indiziert, aber für Status und späterem ERM Peeling empfohlen

Fall 11

- Patientin Barbara, 67, Pensioniert
- Anamnese
  - Hyperopie, Presbyopie
  - Okkuläre Hypertension (IOP 21 / 22), Pachimetrie 600micron OU
- Objektiv
  - Keine Auffälligkeiten Refraktiv (Ferne und Nähe), Funktionsteste OK, anterior Segment (Spaltlampe) unauffällig

Ultra-Wide Field SLO (OD)

Ultra-Wide Field SLO (OD)

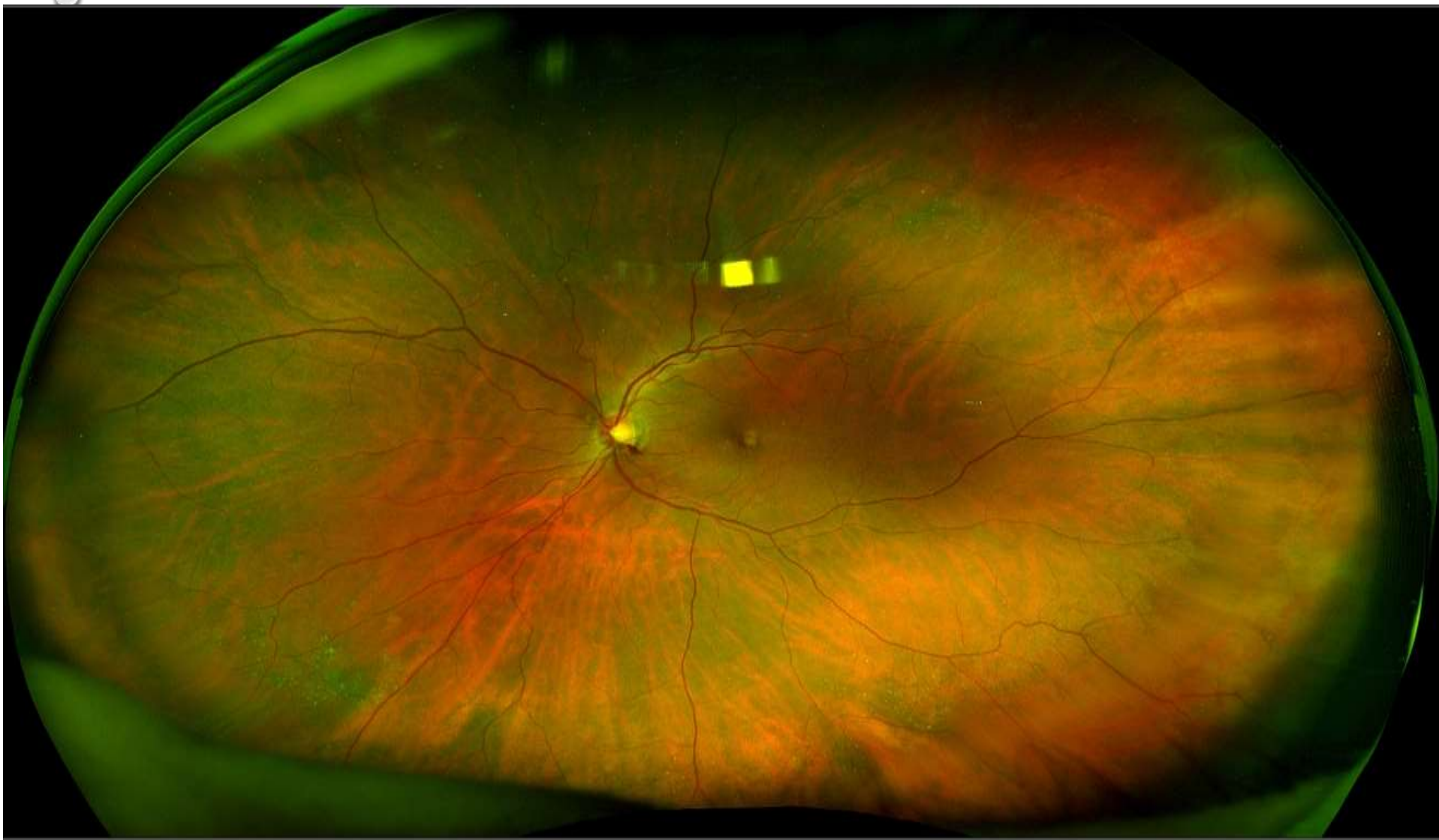

OCT NFL / GCC (OS)

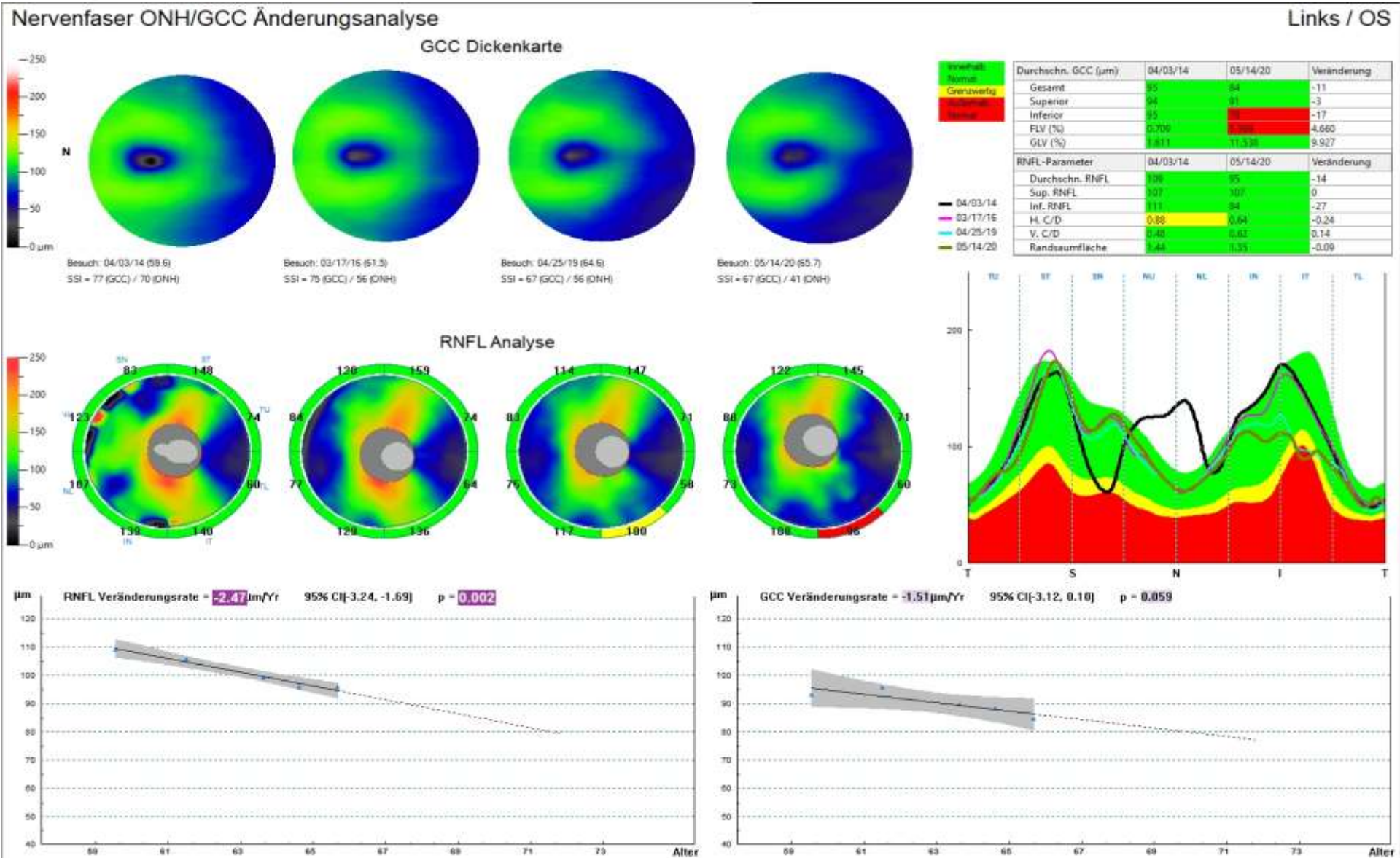

Verlauf Perimetrie

OD

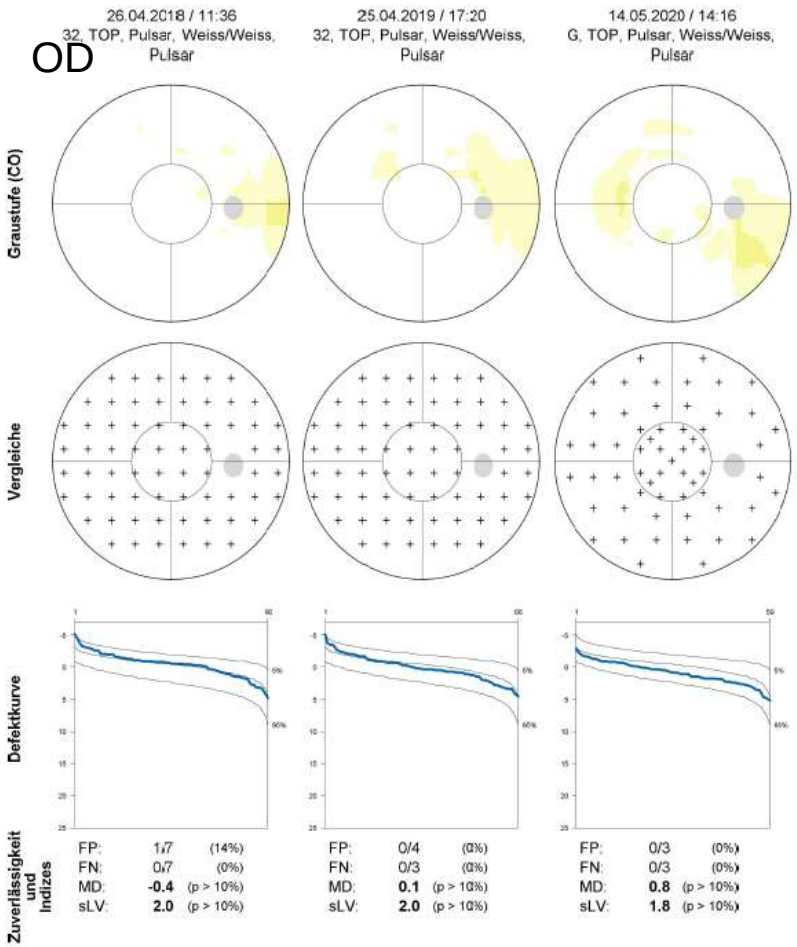

OS

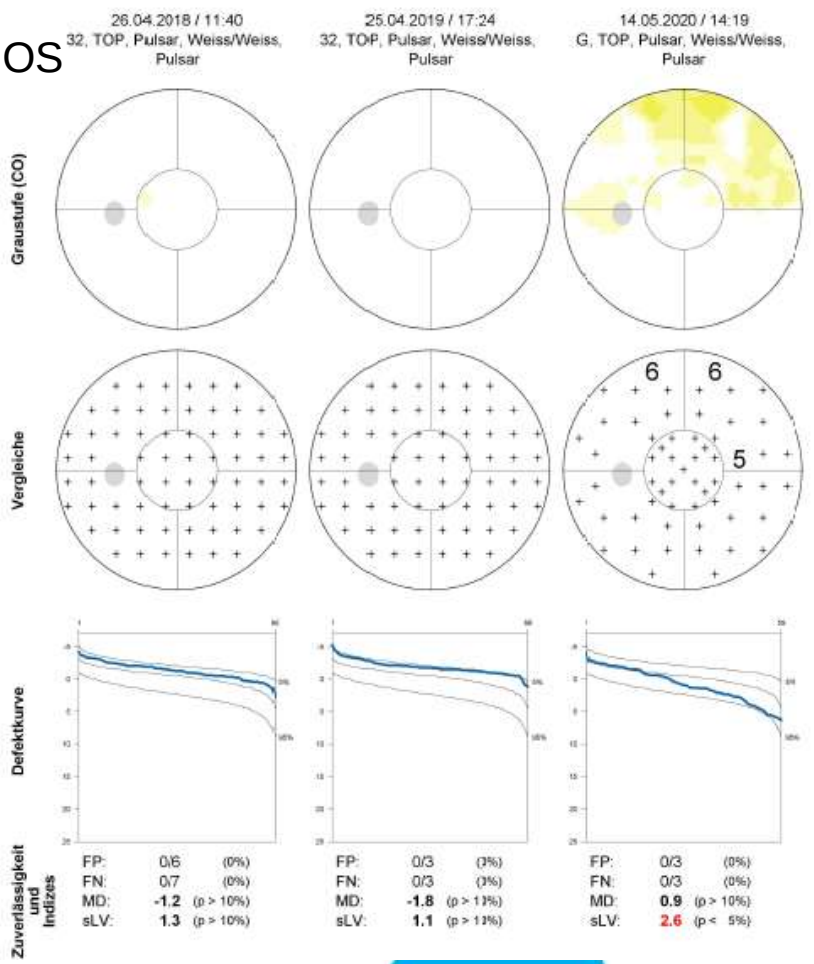

eyeness
wellness für ihre augen

Analyse und Plan

- Analyse
  - Nervenfaserschicht Inferior verdünnt OU
  - OS Blutung im Bereich der Papille
  - NFL und Perimetrie zeigen klare Progression

- Plan
  - Überweisung und augenärztliche Glaukom Therapie umgehend iniziert

Fall 12

- Patientin Christine, 58, Leiterin BWL
- Anamnese
  - Routinemässige KL Kontrolle
  - Hyperopie, Presbyopie
- Objektiv
  - Keine Auffälligkeiten Refraktiv (Ferne und Nähe), Funktionsteste OK, anterior Segment (Spaltlampe) unauffällig

OCT NFL/GCC

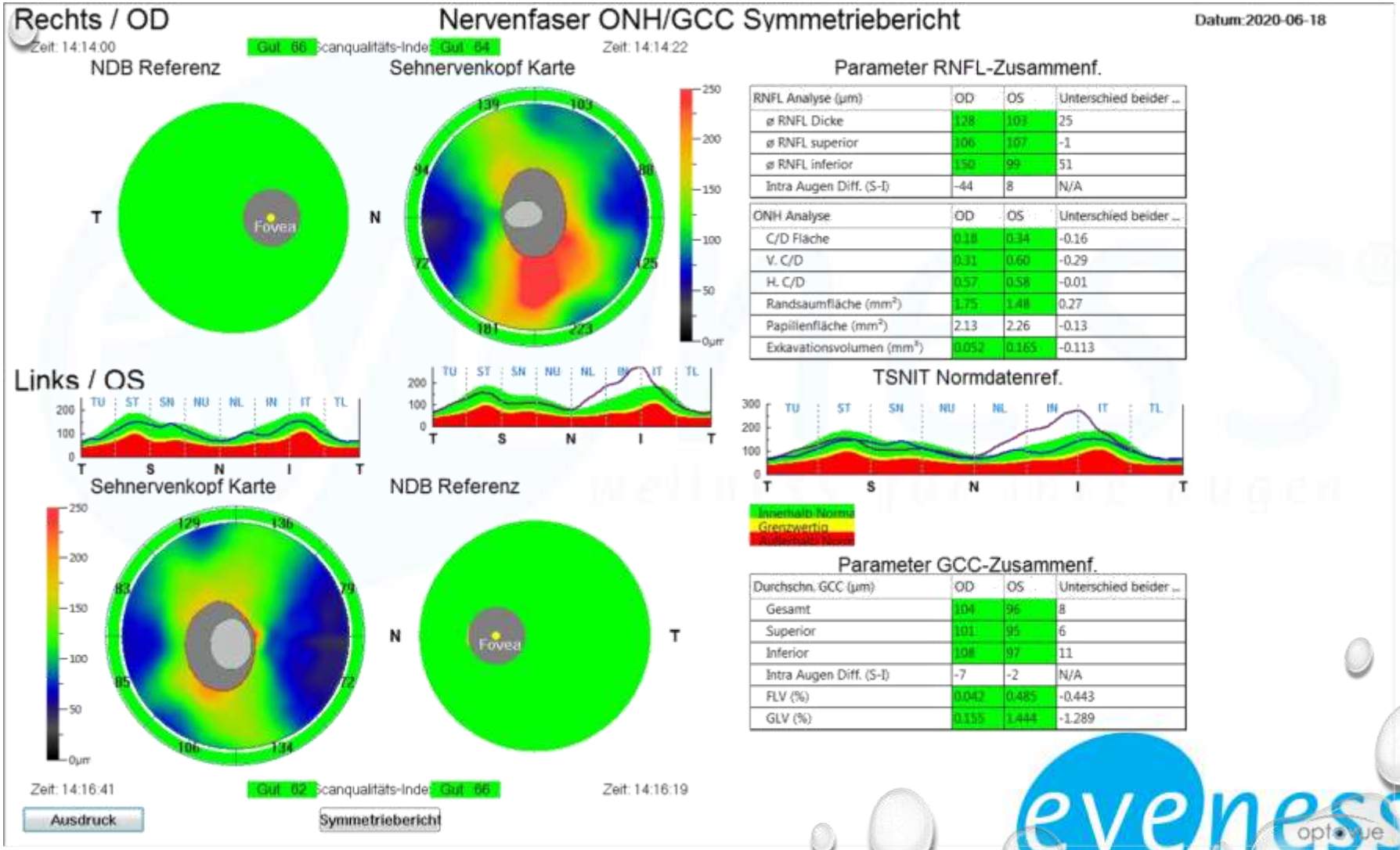
Rechts / OD
Nervenfaser ONH/GCC Symmetriebericht
Datum:2020-06-18
Zeit: 14:14:00
Gut 66
canqualitäts-Inde
Gut 64
Zeit: 14:14:22
NDB Referenz
Sehnervenkopf Karte
Parameter RNFL-Zusammenf.
T
Fovea
N
139
103
94
80
77
125
181
223
250
200
150
100
50
0µm
RNFL Analyse (µm) | OD | OS | Unterschied beider ...
ø RNFL Dicke | 128 | 103 | 25
ø RNFL superior | 106 | 107 | -1
ø RNFL inferior | 150 | 99 | 51
Intra Augen Diff. (S-I) | -44 | 8 | N/A
ONH Analyse | OD | OS | Unterschied beider ...
C/D Fläche | 0.18 | 0.34 | -0.16
V. C/D | 0.31 | 0.60 | -0.29
H. C/D | 0.57 | 0.58 | -0.01
Randsaumfläche (mm²) | 1.75 | 1.48 | 0.27
Papillenfläche (mm²) | 2.13 | 2.26 | -0.13
Exkavationsvolumen (mm³) | 0.052 | 0.165 | -0.113
Links / OS
TU ST SN NU NL IN IT TL
200
100
0
T S N I T
TSNIT Normdatenref.
300
Innerhalb Norma
Grenzwertig
Außerhalb Norma
Sehnervenkopf Karte
NDB Referenz
129
136
83
79
85
72
106
134
Parameter GCC-Zusammenf.
Durchschn. GCC (µm) | OD | OS | Unterschied beider ...
Gesamt | 104 | 96 | 8
Superior | 101 | 95 | 6
Inferior | 108 | 97 | 11
Intra Augen Diff. (S-I) | -7 | -2 | N/A
FLV (%) | 0.042 | 0.485 | -0.443
GLV (%) | 0.155 | 1.444 | -1.289
Zeit: 14:16:41
Gut 62
canqualitäts-Inde
Gut 66
Zeit: 14:16:19
Ausdruck
Symmetriebericht

OCT NFL

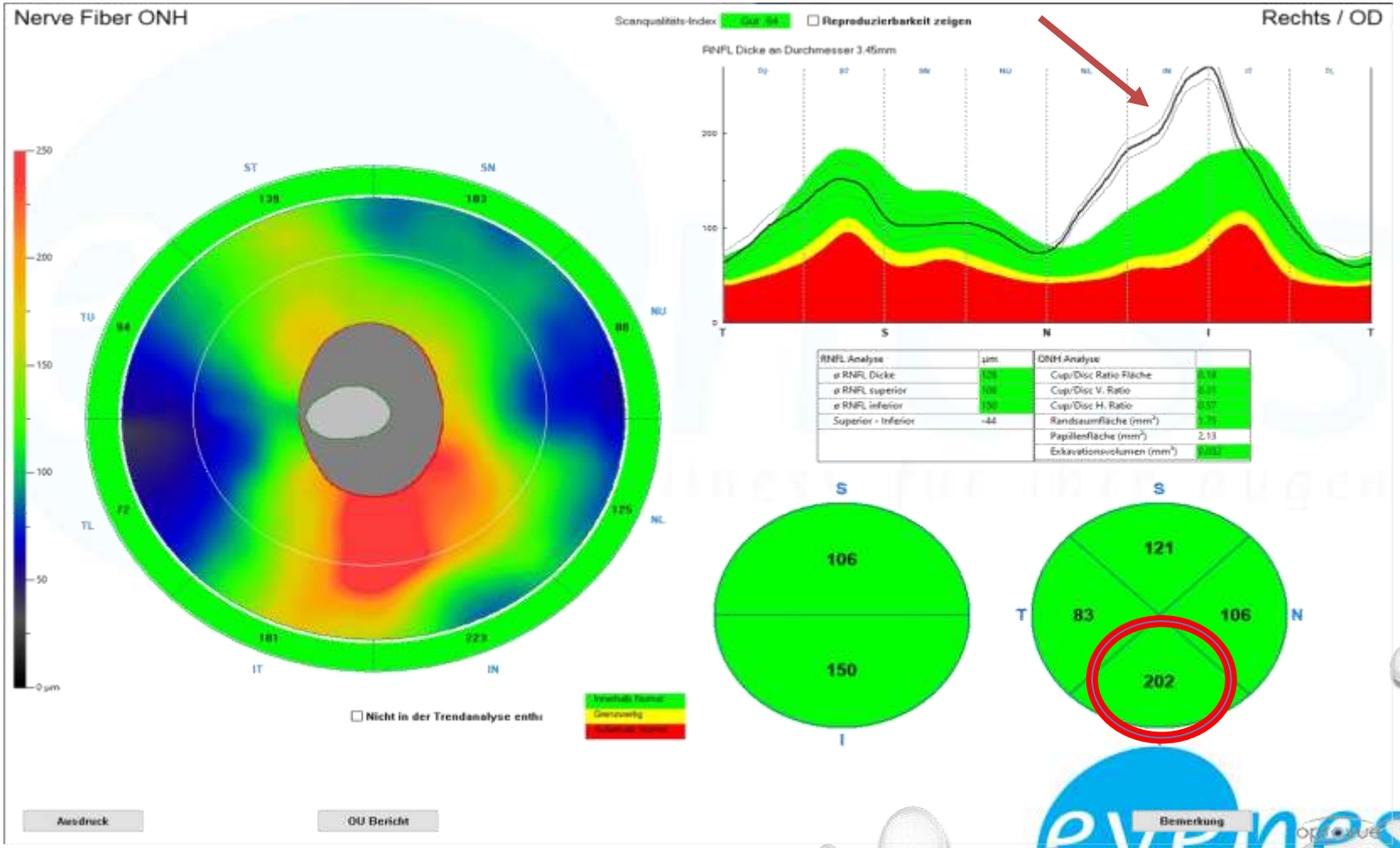
Nerve Fiber ONH
Scanqualitäts-Index
Reproduzierbarkeit zeigen
Rechts / OD
RNFL Dicke an Durchmesser 3.45mm
ST
SN
TU
NU
TL
NL
IT
IN
139
183
94
88
72
125
181
223
RNFL Analyse
µm
ø RNFL Dicke
ø RNFL superior
ø RNFL inferior
Superior - Inferior
-44
ONH Analyse
Cup/Disc Ratio Fläche
Cup/Disc V. Ratio
Cup/Disc H. Ratio
Randsaumfläche (mm²)
Papillenfläche (mm²)
2.13
Exkavationsvolumen (mm³)
S
106
150
I
S
121
T
83
106
N
202
I
Nicht in der Trendanalyse enth
Ausdruck
OU Bericht
Bemerkung

OCT ONH 3-D

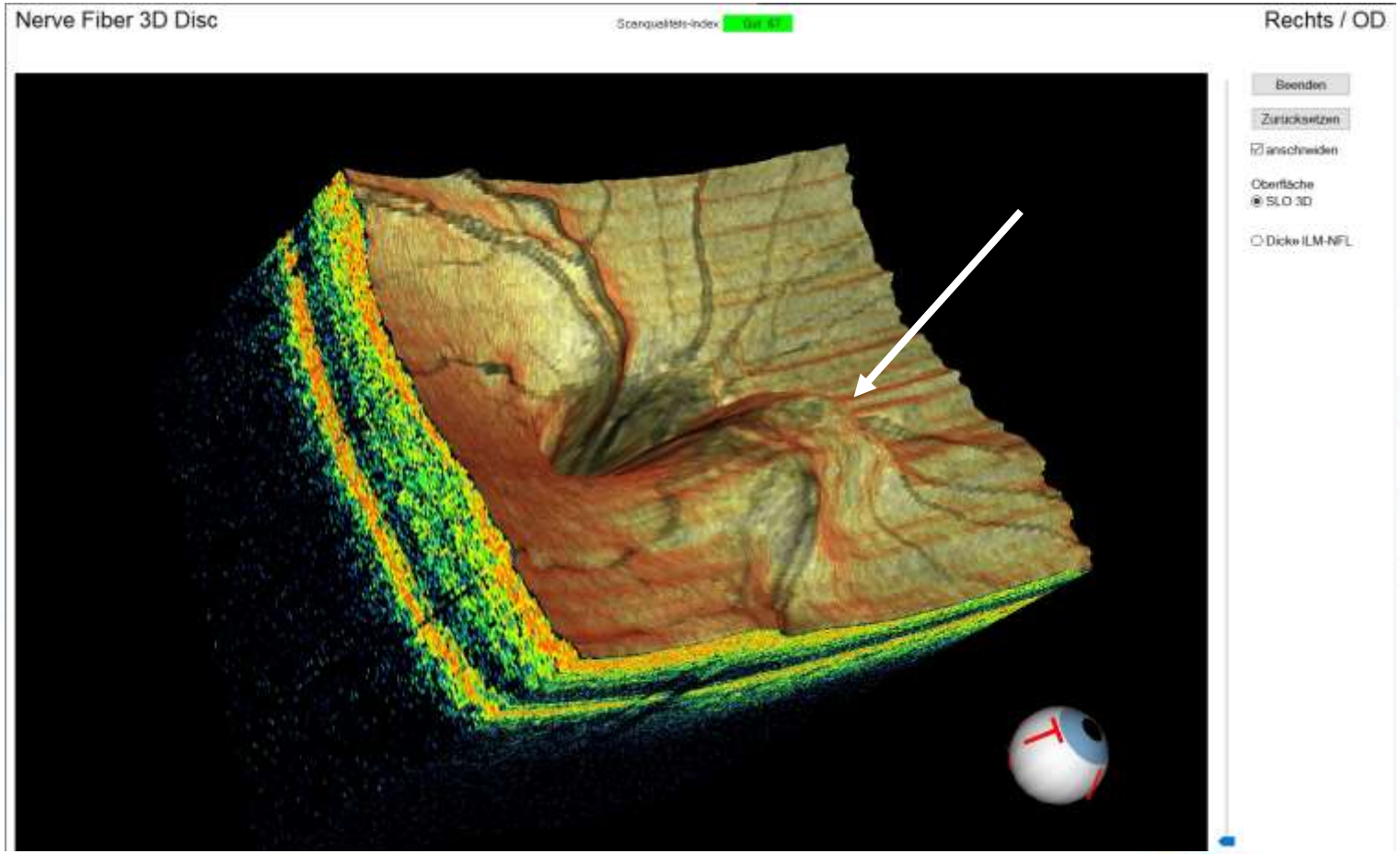
Nerve Fiber 3D Disc
Scanqualitäts-Index
Rechts / OD
Beenden
Zurücksetzen
anschneiden
Oberfläche
SLO 3D
Dicke ILM-NFL

Ultra-Wide Field Optos

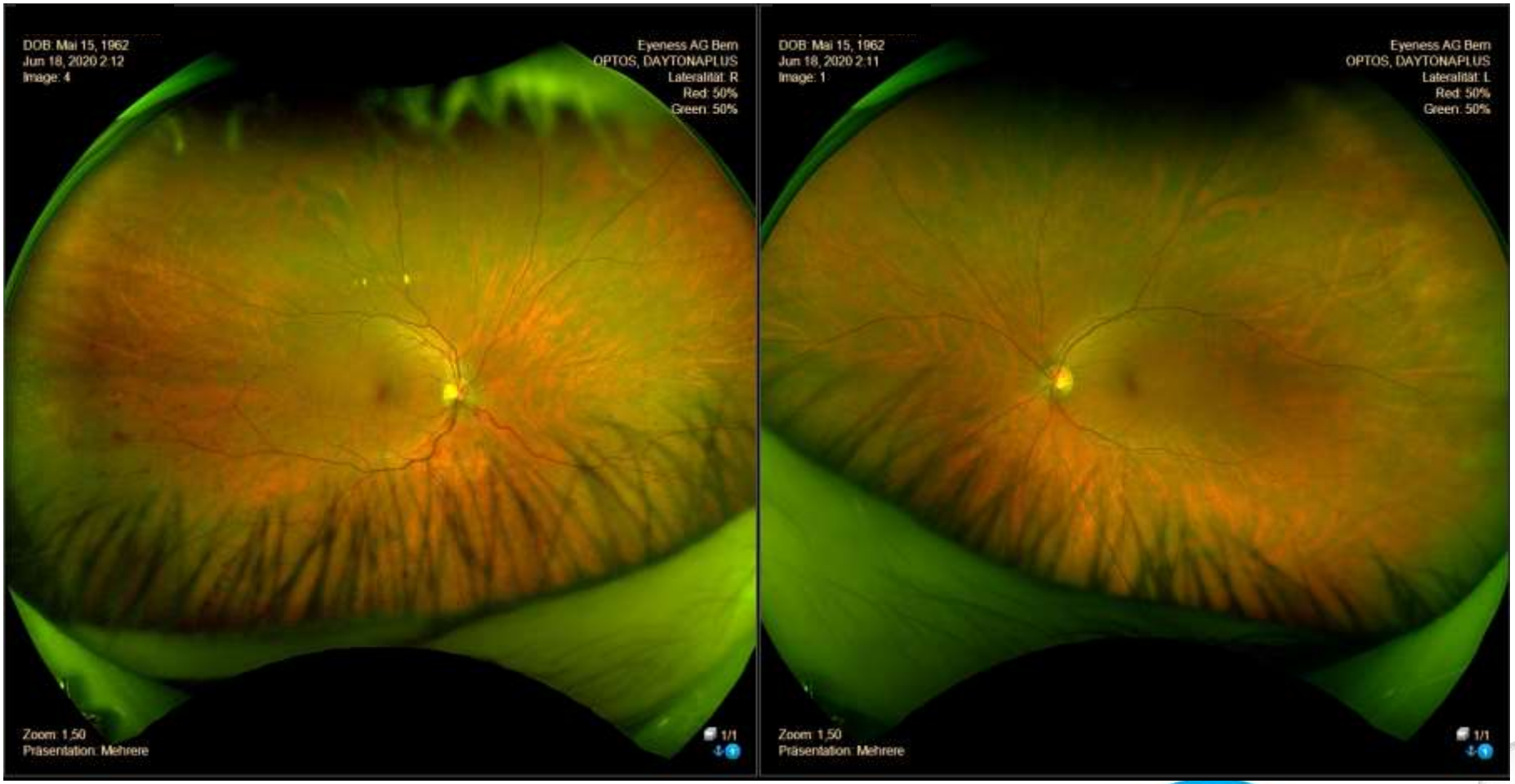

Ultra-Wide Field Optos (Red)

Ultra-Wide Field Optos

Red

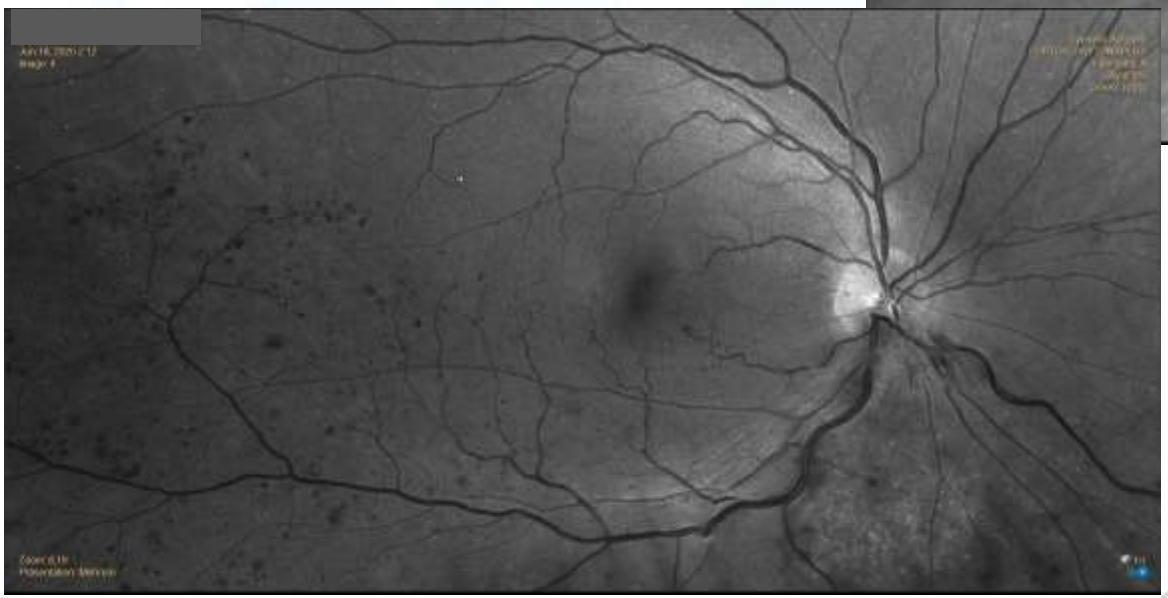

Green

Analyse und Plan

- Analyse
  - Venenastverschluss nah des Sehnervenkopfs auf 6 Uhr
  - Lokal begrenztes (Stauungs)Ödem des Sehnervenkopfs
  - flächige, flammenförmige Blutungen inferior bis weit in die Peripherie, Exsudate auf 6 Uhr
- Sofortige Überweisung an Augenklinik
  - Aspirin Cardio zur Blutverdünnung
  - Vertiefte Kardiovaskuläre Abklärung bei Hausarzt / Kardiologie

Fall 13

- Patientin Irene, 47, Pflegefachfrau
- Anamnese
  - Myopia media, Astigmatismus gering
  - Routinekontrolle, Sehschärfe schwankt, gel. störender Schatten
- Objektiv
  - Keine Auffälligkeiten Refraktiv (Ferne und Nähe), Funktionsteste OK, anterior Segment (Spaltlampe) unauffällig

OCT NFL/GCC

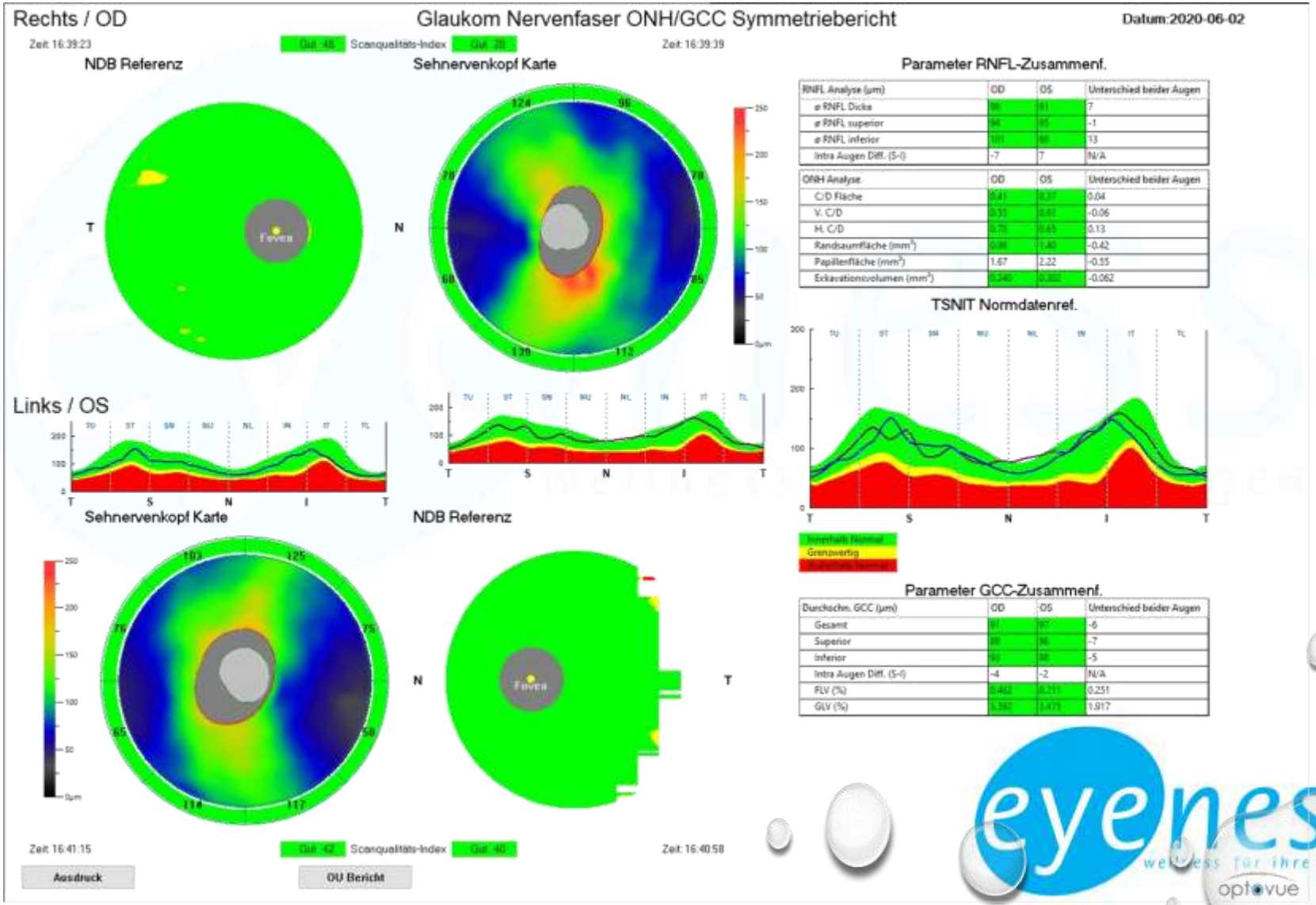
Rechts / OD
Glaukom Nervenfaser ONH/GCC Symmetriebericht
Datum:2020-06-02
Zeit: 16:39:23
Scanqualitäts-Index
Zeit: 16:39:39
NDB Referenz
Sehnervenkopf Karte
Parameter RNFL-Zusammenf.
RNFL Analyse (µm) | OD | OS | Unterschied beider Augen
ø RNFL Dicke | 96 | 89 | 7
ø RNFL superior | 94 | 95 | -1
ø RNFL inferior | 101 | 88 | 13
Intra Augen Diff. (S-I) | -7 | 7 | N/A
ONH Analyse | OD | OS | Unterschied beider Augen
C/D Fläche | 0.41 | 0.37 | 0.04
V. C/D | 0.51 | 0.61 | -0.06
H. C/D | 0.70 | 0.65 | 0.13
Randsaumfläche (mm²) | 0.98 | 1.40 | -0.42
Papillenfläche (mm²) | 1.67 | 2.22 | -0.55
Eckavationsvolumen (mm³) | 0.340 | 0.402 | -0.062
TSNIT Normdatenref.
Innerhalb Normal
Grenzwertig
Außerhalb Normal
Links / OS
Sehnervenkopf Karte
NDB Referenz
Parameter GCC-Zusammenf.
Durchschn. GCC (µm) | OD | OS | Unterschied beider Augen
Gesamt | 91 | 97 | -6
Superior | 89 | 96 | -7
Inferior | 93 | 98 | -5
Intra Augen Diff. (S-I) | -4 | -2 | N/A
FLV (%) | 0.402 | 0.151 | 0.251
GLV (%) | 5.392 | 3.475 | 1.917
Zeit: 16:41:15
Scanqualitäts-Index
Zeit: 16:40:58
Ausdruck
OU Bericht

OCT Makula

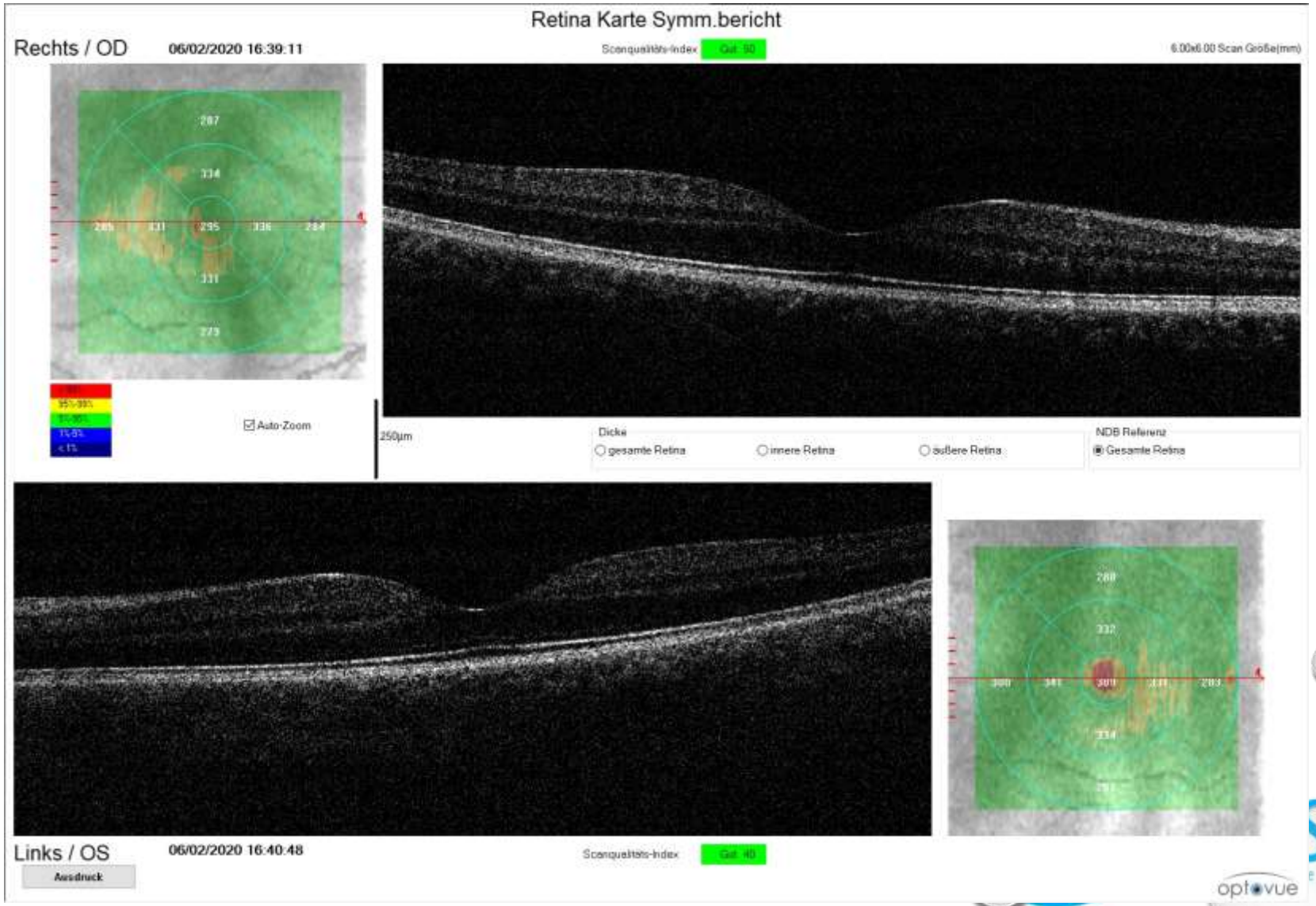

Retina Karte Symm.bericht
Rechts / OD
06/02/2020 16:39:11
Scanqualitäts-Index
Gut 90
6.00x6.00 Scan Größe(mm)
Auto-Zoom
250µm
Dicke
gesamte Retina
innere Retina
äußere Retina
NDB Referenz
Gesamte Retina
Links / OS
06/02/2020 16:40:48
Scanqualitäts-Index
Gut 40
Ausdruck
optovue

Ultra-Wide Field Optos

Ultra-Wide Field Optos (Green)

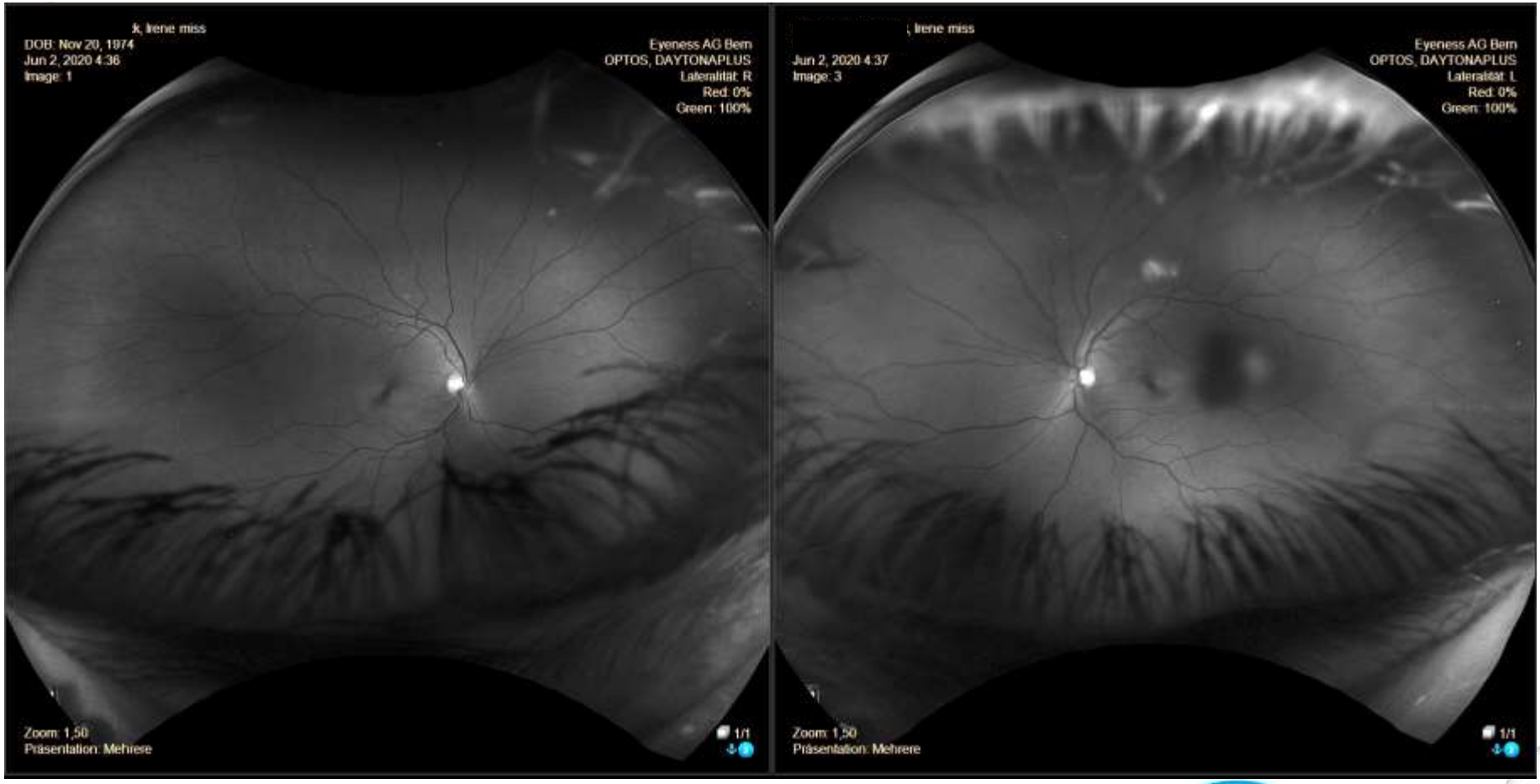

Ultra-Wide Field Optos (Red)

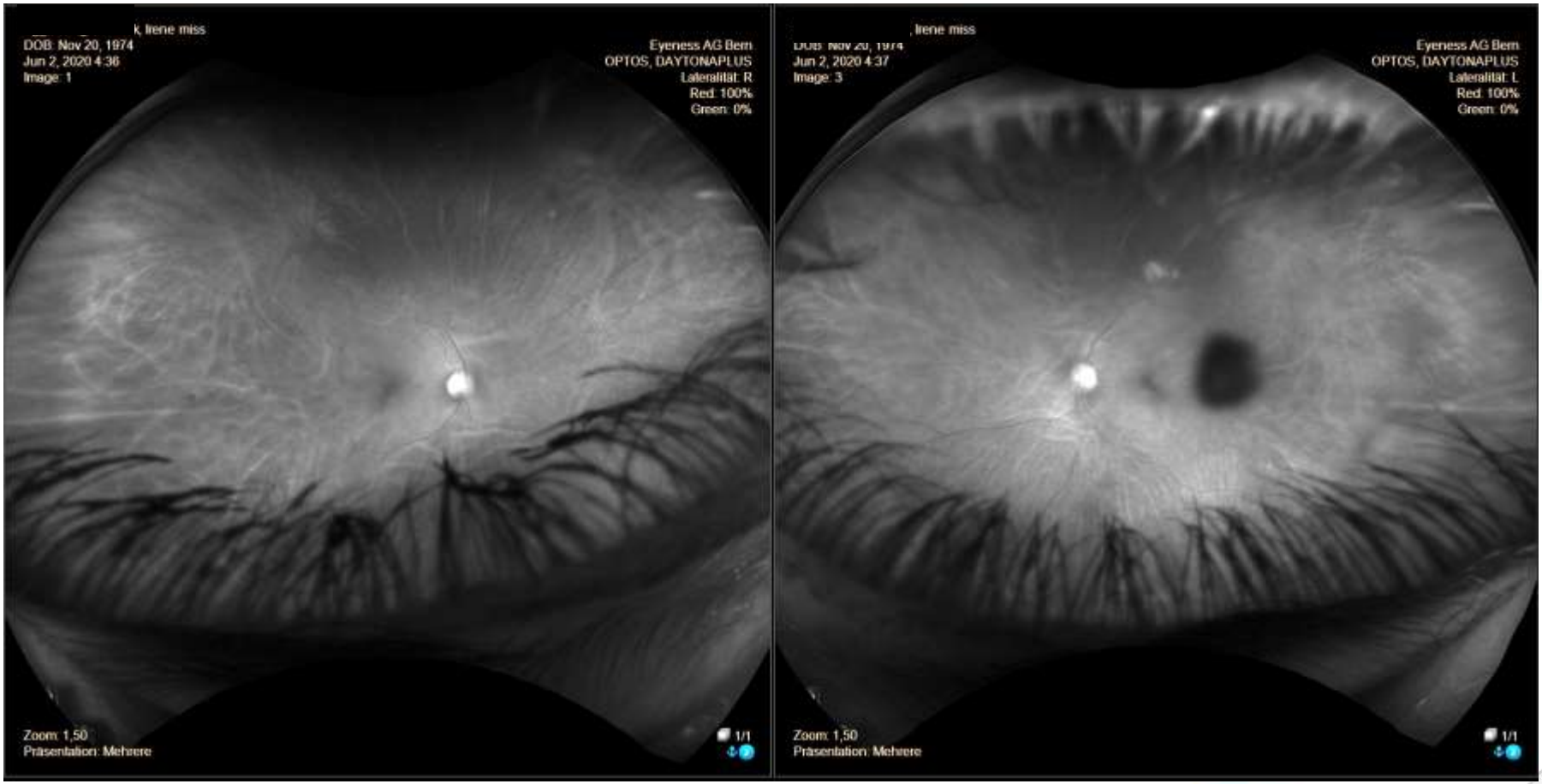

Ultra-Wide Field Optos

5 Minuten später

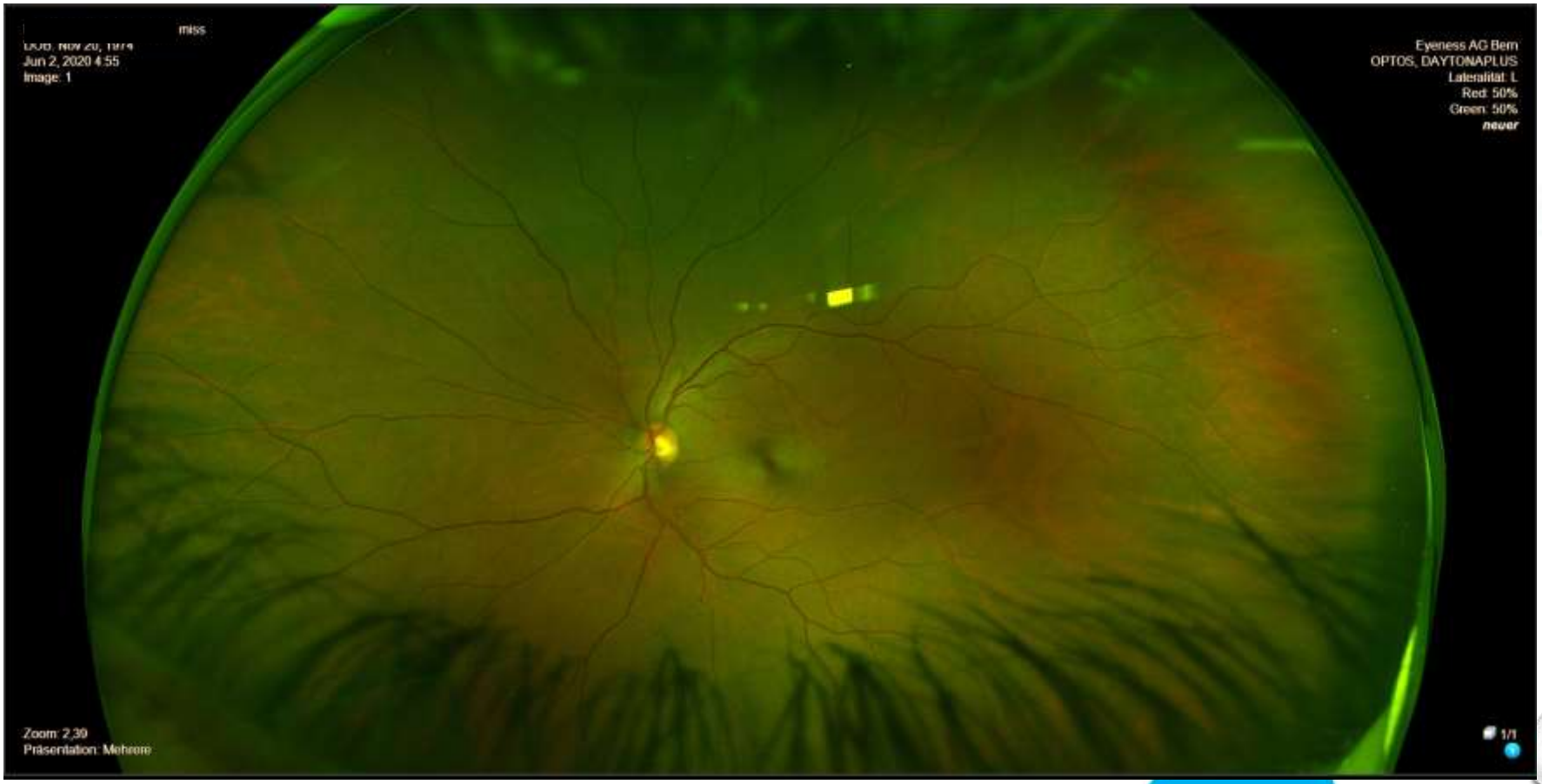

Analyse und Plan

- Analyse
  - Mouches volantes, temporär zentral stark störend
- Plan
  - Aufklärung über potentielle Herkunft
  - evt. später Laser-Vitreolyse ? (Ellex Nd:YAG Laser)

Diffuse Floater:
Diese wolkenartigen Floater sind die Folge natürlicher Alterung. Wahrend diese Art von Floatern mit der Laser-Vitreolyse behandelt werden kann, sind oft mehrere Behandlungen für ein zufriedenstellendes Resultat notwendig.

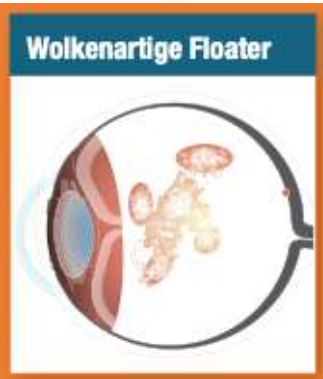

Alter. In den meisten Fällen haben jüngere Patienten (<45 Jahre) mikroskopisch kleine Floater nahe an der Netzhaut (1-2 mm Abstand). Die Behandlung mit dem Floater-Laser eignet sich meist nicht für diese Patientengruppe.

Fall 14

- Patientin Angela, 53, Sekretärin
- Anamnese
  - Myopie, Astigmatismus, Presbyopie
  - Diabetes unter Kontrolle laut Px, jährliche Retina Untersuchung und laufende Kontrollen in der Diabetologie
- Objektiv
  - Keine Auffälligkeiten Refraktiv (Ferne und Nähe), Funktionsteste OK, anterior Segment (Spaltlampe) unauffällig

Ultra-Wide Field Optos (Farbe)

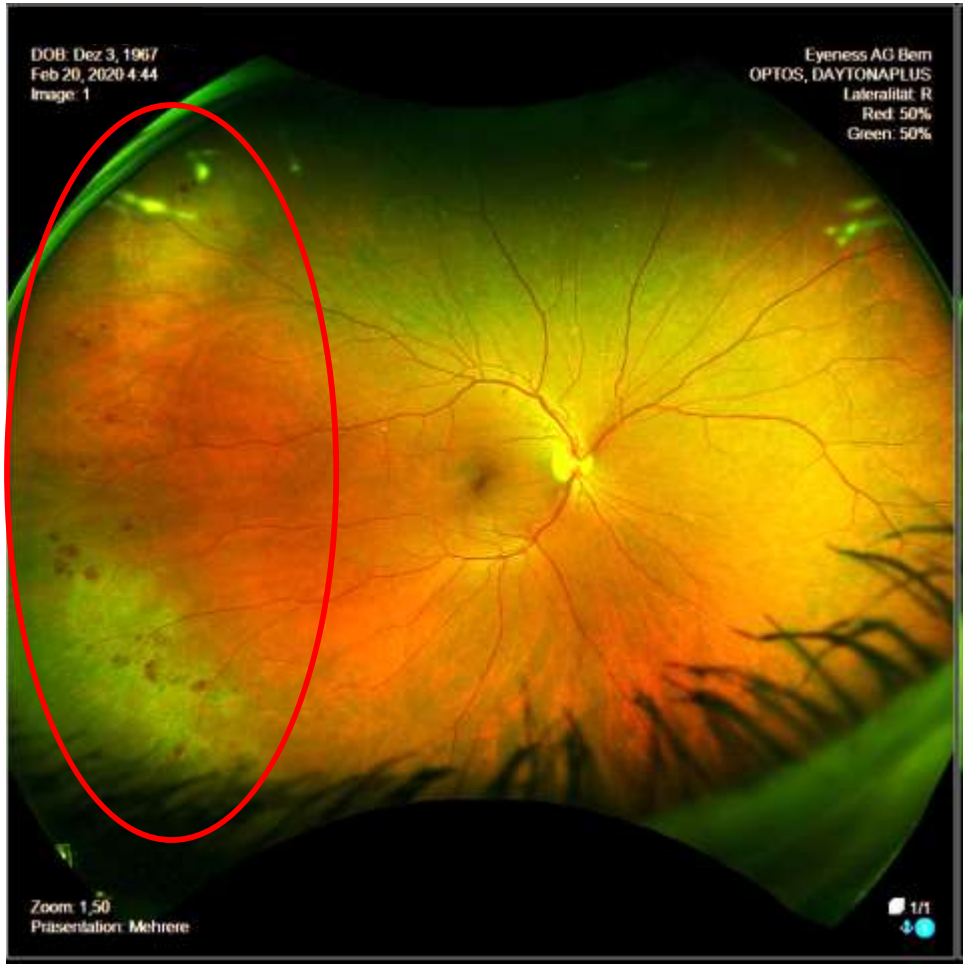

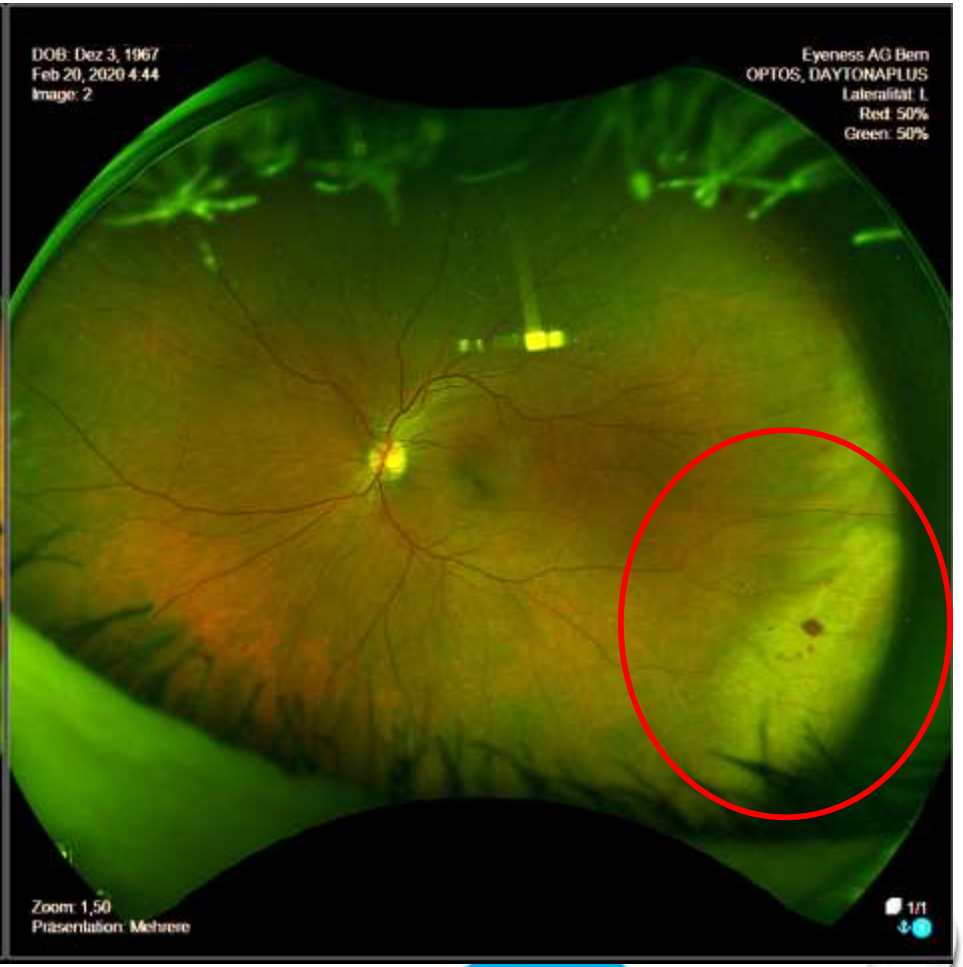

Ultra-Wide Field Optos (Farbe)

Analyse und Plan

- Analyse
  - IDD (Insulin Dependent Diabetes)
  - Multiple Hämatome, Mikroaneurismen
  - Snail Track OS
- Plan
  - Zuweisung an Augenarzt und Diabetologie

Fall 15

- GH kaukasierin, weiblich, Alter 50
- Anamnese: Sehverlust
  - Macula Degeneration Dx mit 30
  - massive Abnahme VAcc OD>OS in den letzten Jahren, in der täglichen Arbeit als Physiotherapeutin (80%) handicappiert
- Objektiv
  - Keine Auffälligkeiten Refraktiv, aber Vacc 0.12 / 0.32 Funktionsteste OK, anterior Segment (Spaltlampe) unauffällig

Ultra-Wide Field SLO (OD)

Ultra-Wide Field SLO (OS)

Autofluoreszenz

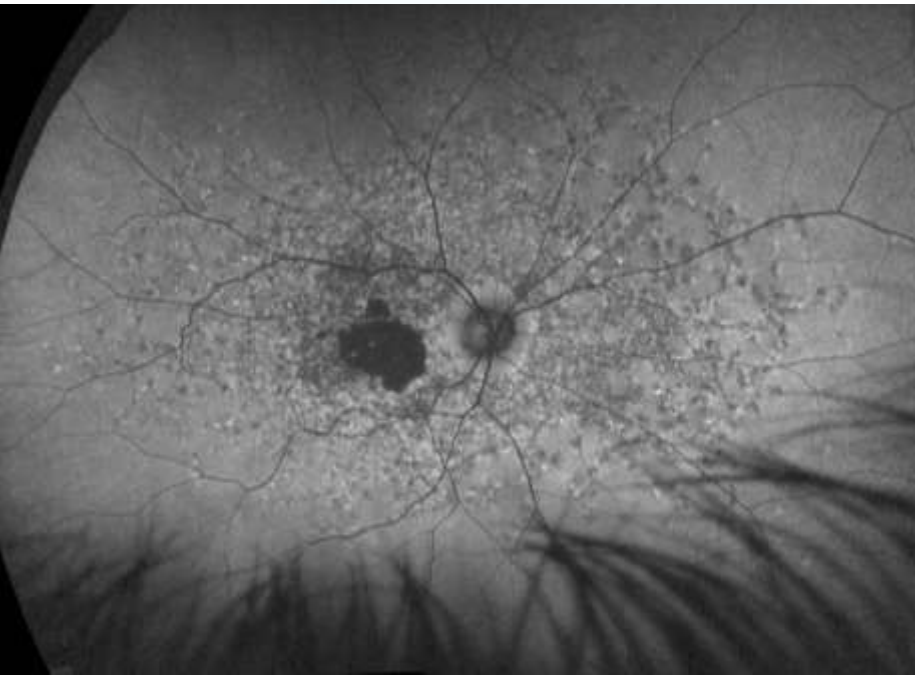

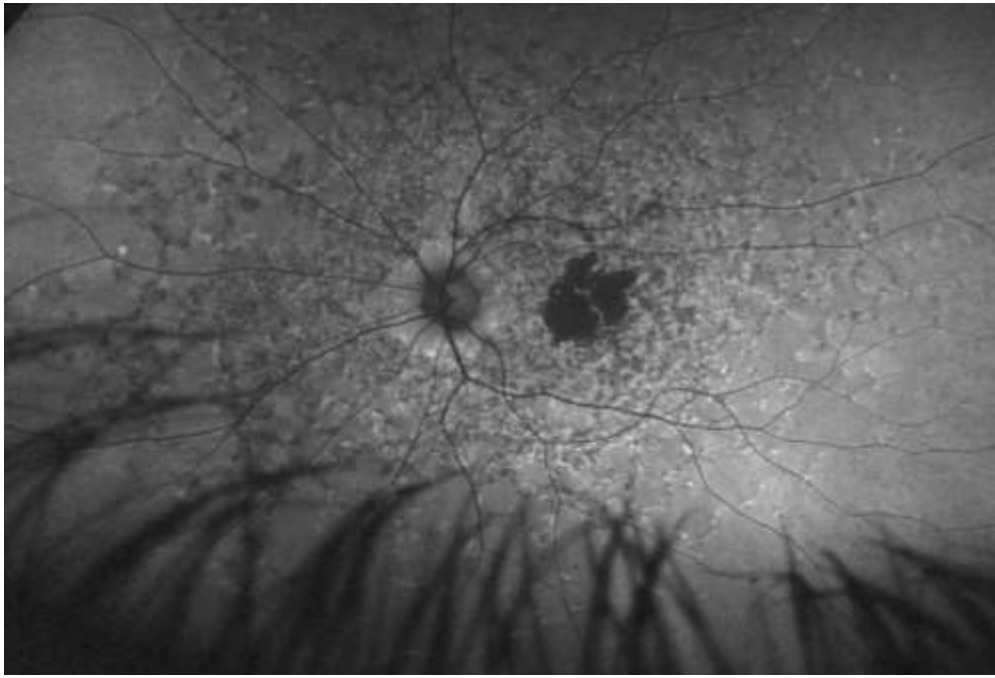

OCT Makula

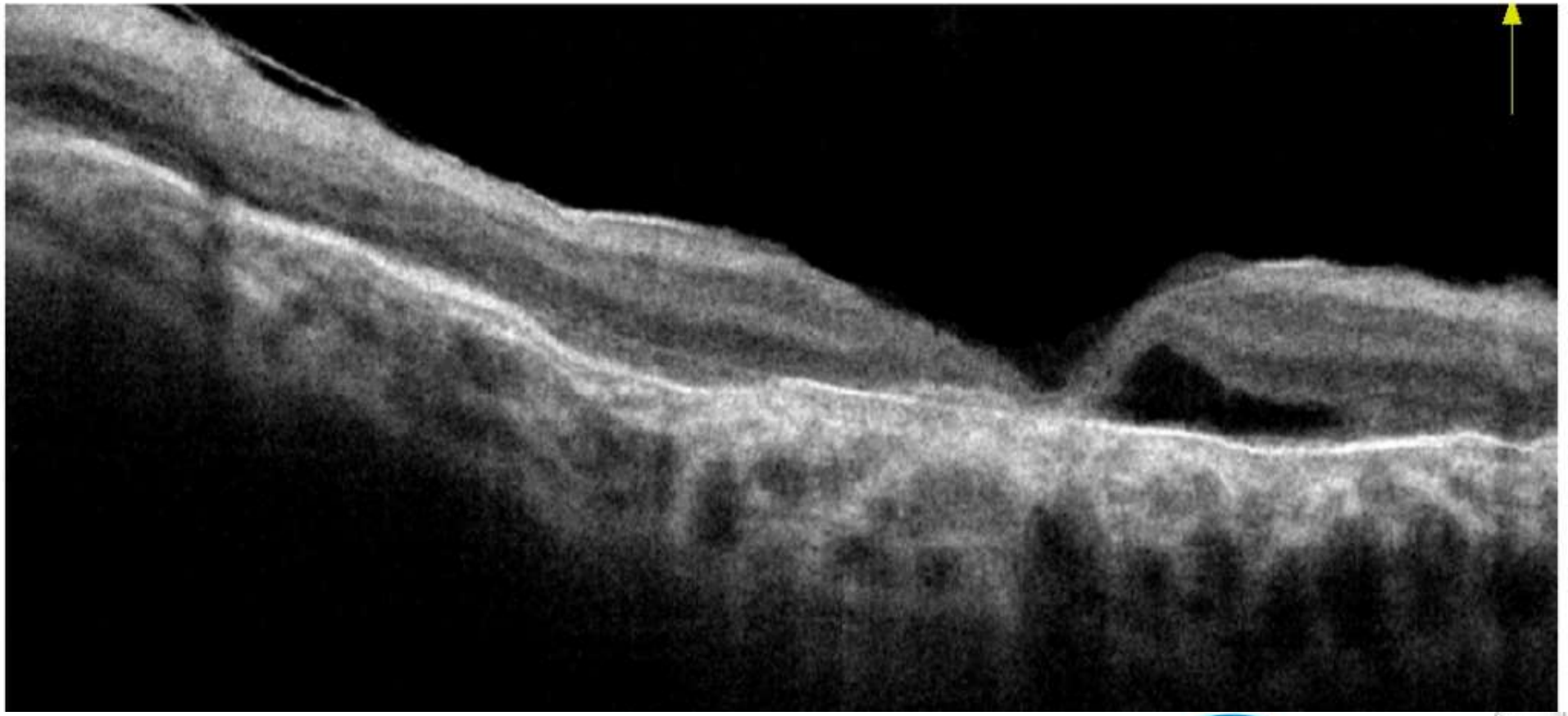

OCT NFL OU

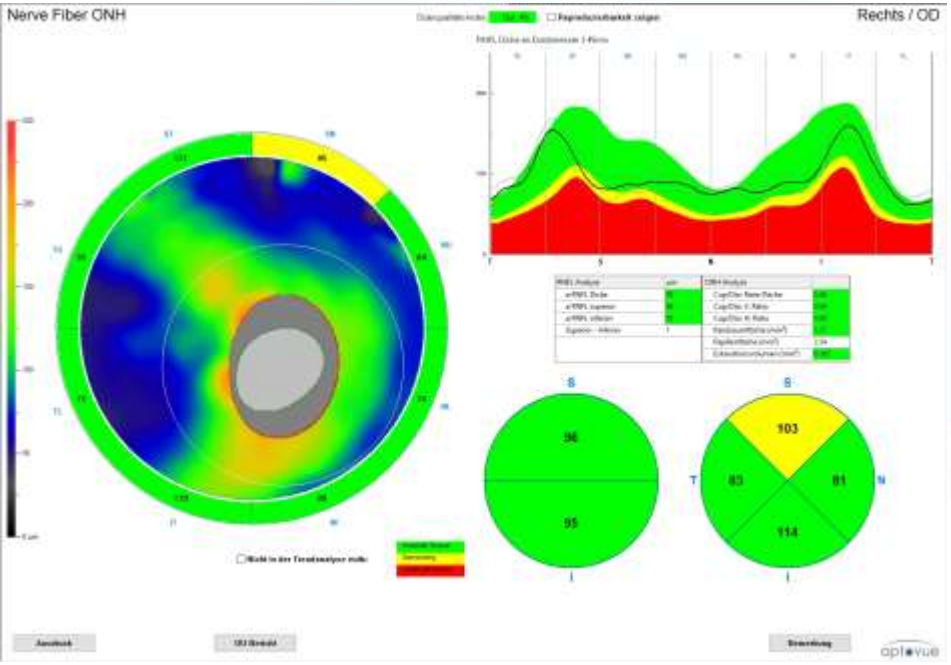
Nerve Fiber ONH
Rechts / OD
S
36
55
I
S
103
83
81
N
T
114
I

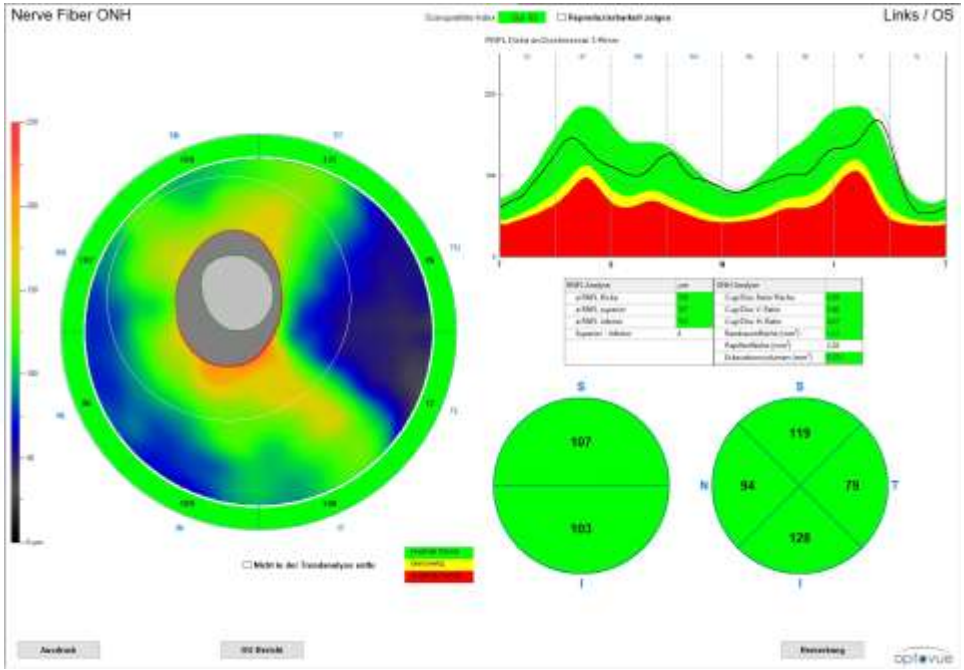
Nerve Fiber ONH
Links / OS
S
107
103
I
S
119
N
94
78
T
128
I

Perimetrie

OS 19.10.2020 / 14:40

Untersuchungsparameter:	G, TOP, Pulsar, Weiss/Weiss, Pulsar
Refraktion, Korrekturglas (S/C/A), Pupille:	-, -, 4.6 mm
Falsch positive/negative:	0% (0/3), 0% (0/3)
Dauer, Fragen/Wiederholungen:	03:28, 69/0
Fixationskontrolle:	Aus

Korrigierte Graustufe (CO)

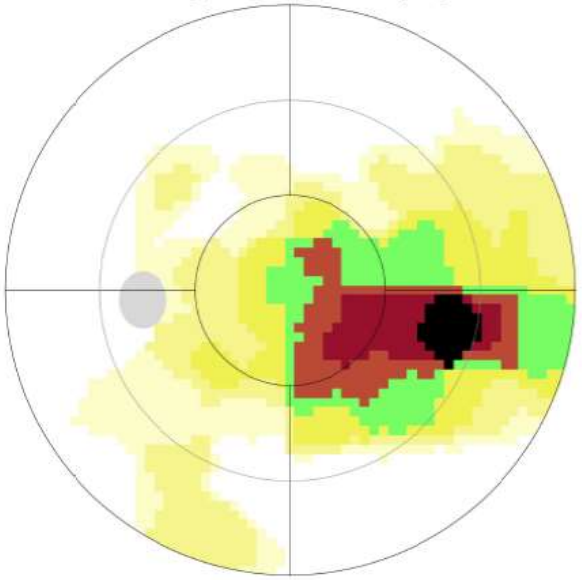

Indizes		
MD [src]:	10.9	(p < 5%)
sLV [src]:	7.0	(p < 5%)
DD [src]:	5.3	(p < 5%)
LD [src]:	7.7	(p < 5%)
MS [src]:	10.8	

Stimulus: Weiss, Pulsar, Pulsar, 200 asb, 500 ms
Hintergrund: Weiss/100 asb
Graustufe (CO): Defekt [% von normal] 100 0

30°

OD 19.10.2020 / 14:36

Untersuchungsparameter:	G, TOP, Pulsar, Weiss/Weiss, Pulsar
Refraktion, Korrekturglas (S/C/A), Pupille:	-, -, 5.6 mm
Falsch positive/negative:	0% (0/3), 0% (0/3)
Dauer, Fragen/Wiederholungen:	03:20, 69/0
Fixationskontrolle:	Aus (92%), Min. (8%)

Korrigierte Graustufe (CO)

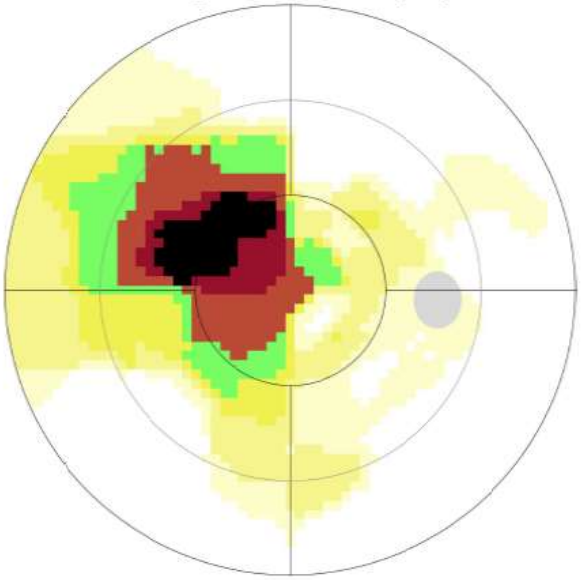

Indizes		
MD [src]:	12.5	(p < 5%)
sLV [src]:	7.5	(p < 5%)
DD [src]:	6.6	(p < 5%)
LD [src]:	8.1	(p < 5%)
MS [src]:	9.2	

Stimulus: Weiss, Pulsar, Pulsar, 200 asb, 500 ms
Hintergrund: Weiss/100 asb
Graustufe (CO): Defekt [% von normal] 100 0

30°

Analyse und Plan

- Retina Läsionen sorgfältig analysiert:
  - Symmetrisches Erscheinungsbild, sehr ungewöhlich bei einer klassischen Makuladegeneration
  - Keine Drusen!
  - Dx Stargardts Disease

- Plan
  - Zuweisung an Retinaspezilaist, IV Anmeldung und Low Vision Versorgung iniziert
  - Dx bestätigt durch Retinaspezialist

Fall 16

- Patient Valentin, 28 Jahre, Kaukasier, Geschäftsmann
- Anamnese
  - Erstkonsultation Post LASIK (SMILE) wegen schlechtem Visus
  - Medikamentation: negativ
- Objektiv
  - Vacc 0.4 / 0.63 // Funktionstests unauffällig
  - Spaltlampe zentral Haze und Faltungen OU

OCT Pachimetrie

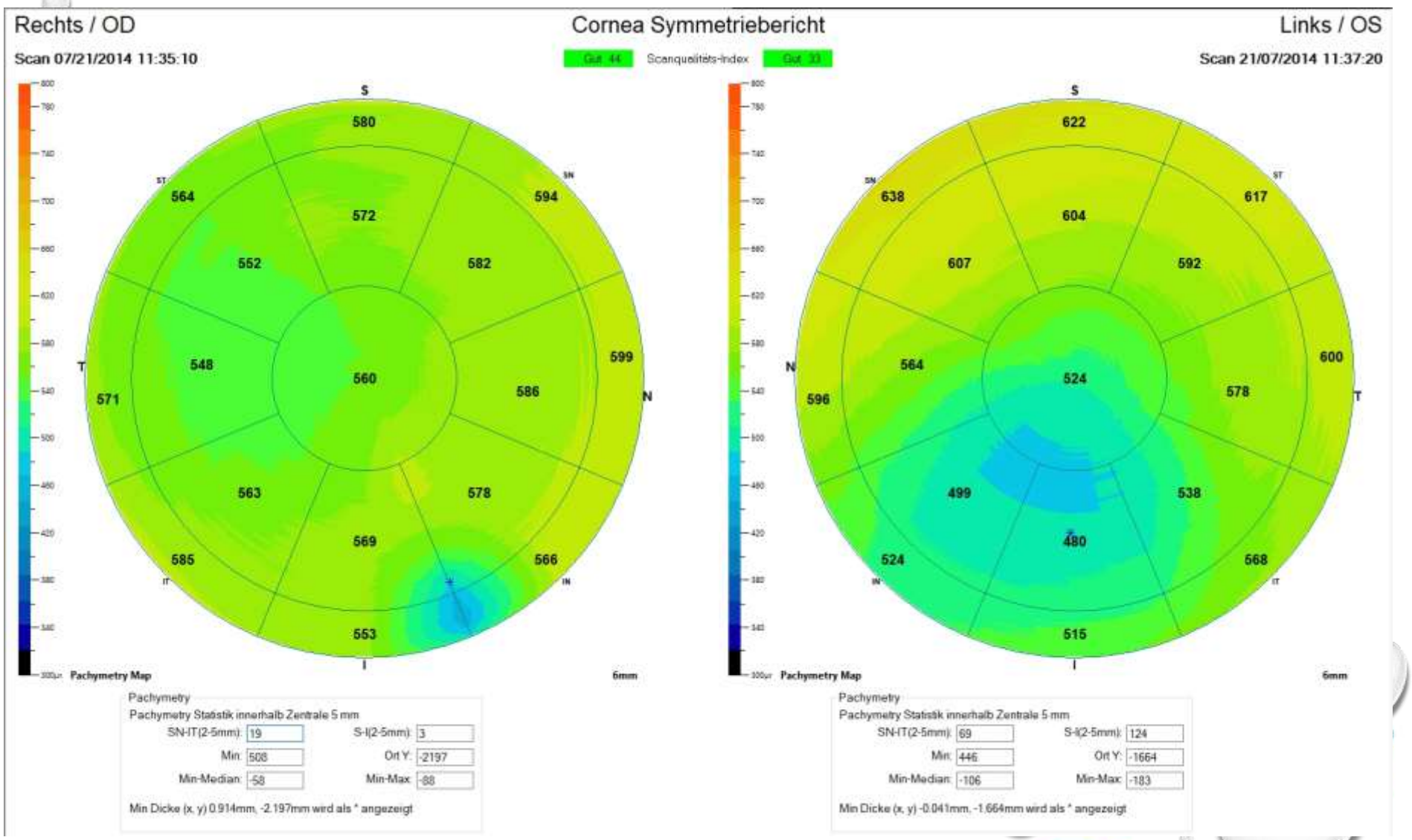

OCT Anterior Segment

OD

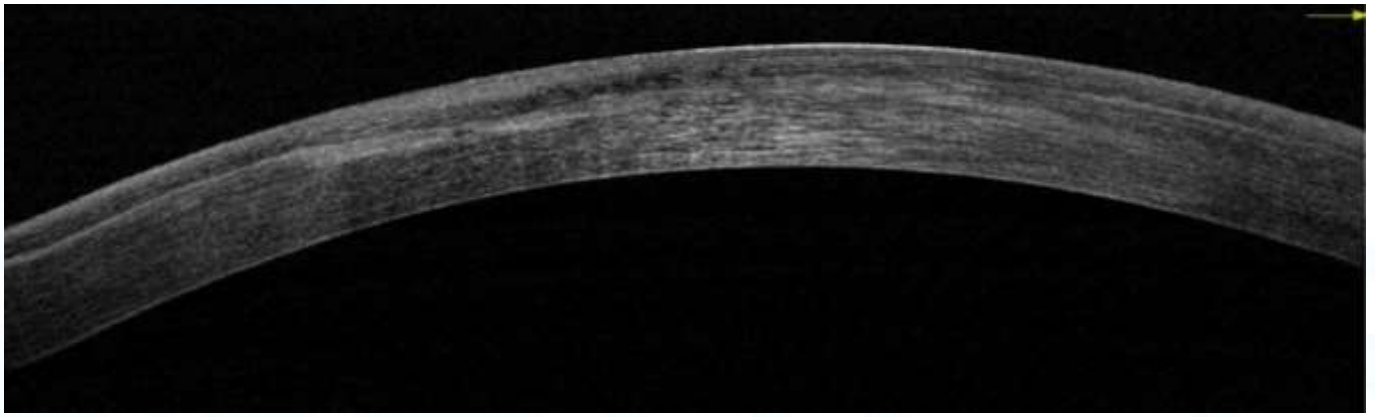

OS

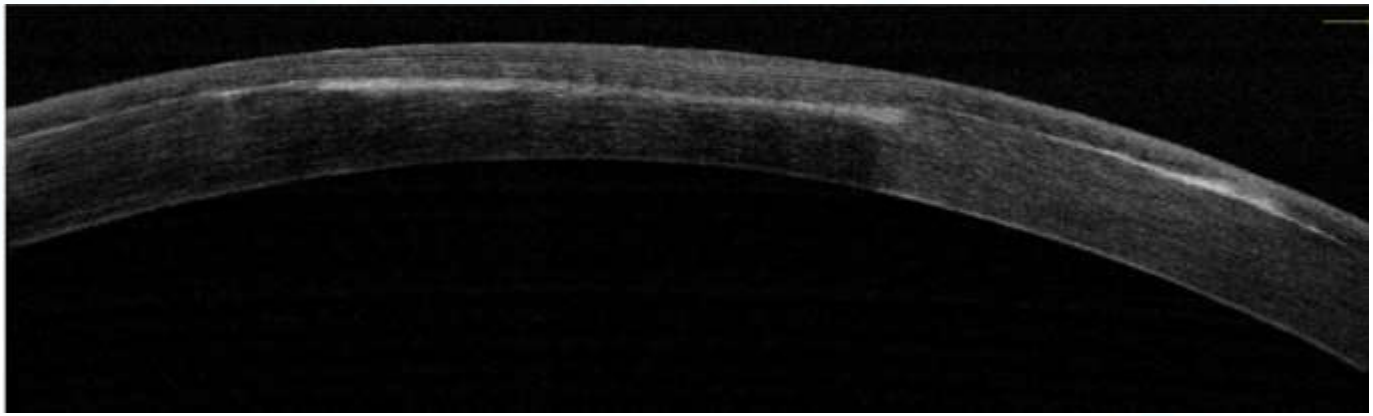

Analyse und Plan

- Analyse
  - Irreguläre Cornea nach refraktiver Chirurgie (SMILE)
- Anpassung Sklerallinsen OU zur optischen Rehabilitation
  - SMT bitorische Sklerallinse mit Durchmesser 16.50

OCT Analyse Sklerallinse

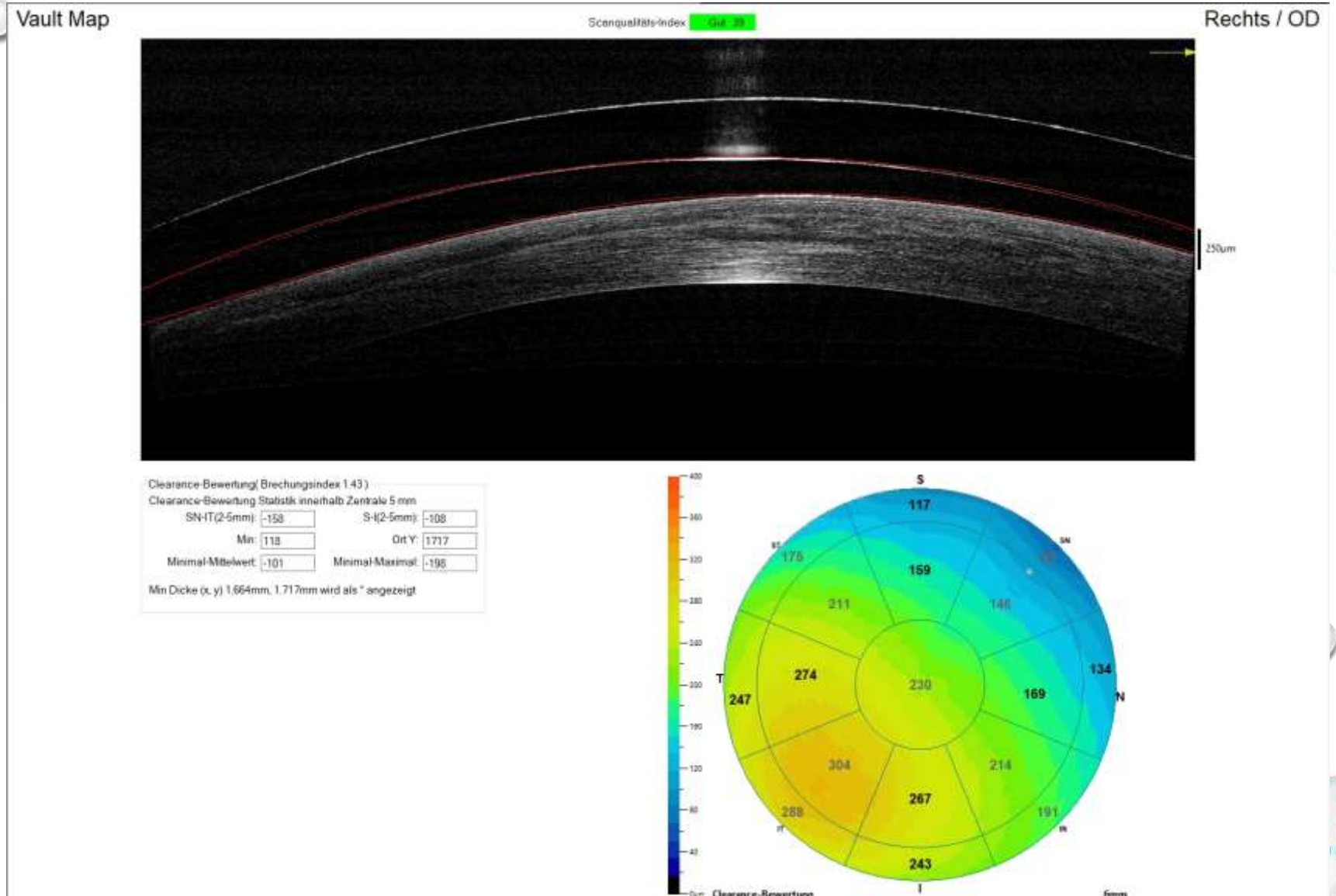

OCT Analyse Sklerallinse

0°

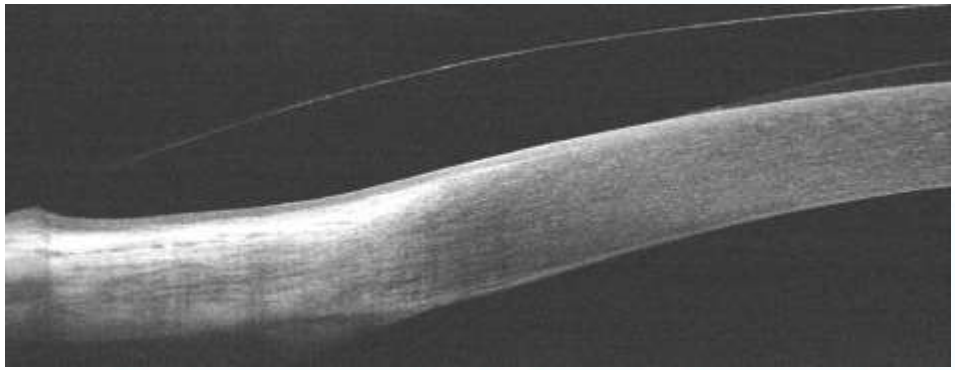

180°

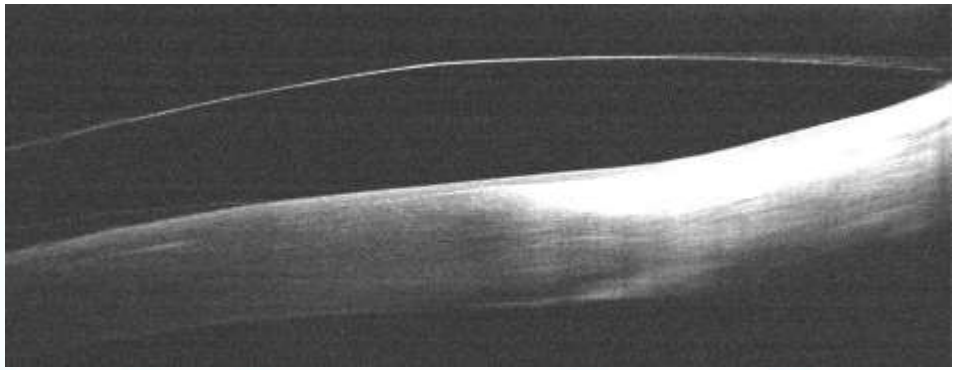



270°

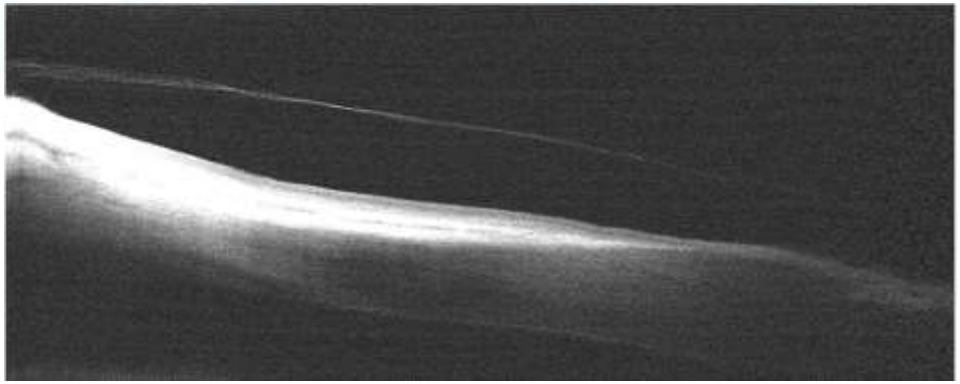

360°

Fall 17

- Patientin Sara, 20 Jahre, Kaukasierin, Kauffrau
- Anamnese
  - Myopie OD -3.0 / OS -2.25 Vacc 1.00 OU
  - Leidet an Diabetes
  - Medikamentation: Insulin, Pille
  - Familien Hx: negativ
  - Kontaktlinsenträgerin Monatslinsen seit 2014
  - Jährliche Augenarzt Untersuchungen, keine Auffälligkeiten

Untersuchung SOAP

- Subjektiv
  - leicht Dry Eye aber 15h Tragezeit, Sehen in allen Distanzen angenehm, Handling auf / absetzen ohne Probleme, Medikamentation unverändert
- Objektiv
  - Refraktion unverändert OD -3.0 / OS -2.25 Vacc 1.00 OU
  - Cover unauffällig Ferne und leichte Exophorie Nähe
  - Pupillen PERRLA (-) APD
  - Motilität voll ohne Einschränkungen
  - NPC <10cm

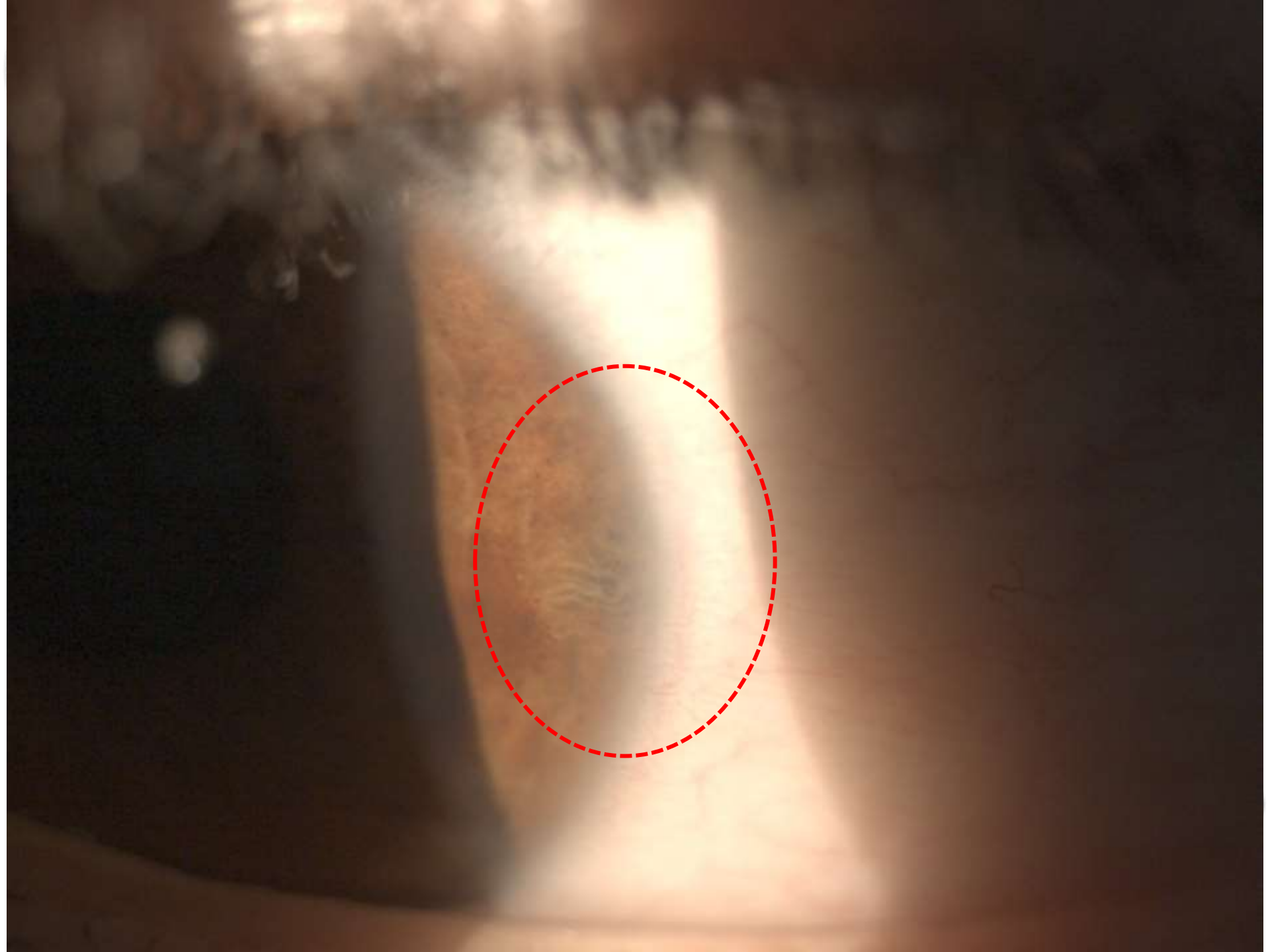

OCT Anterior Segment

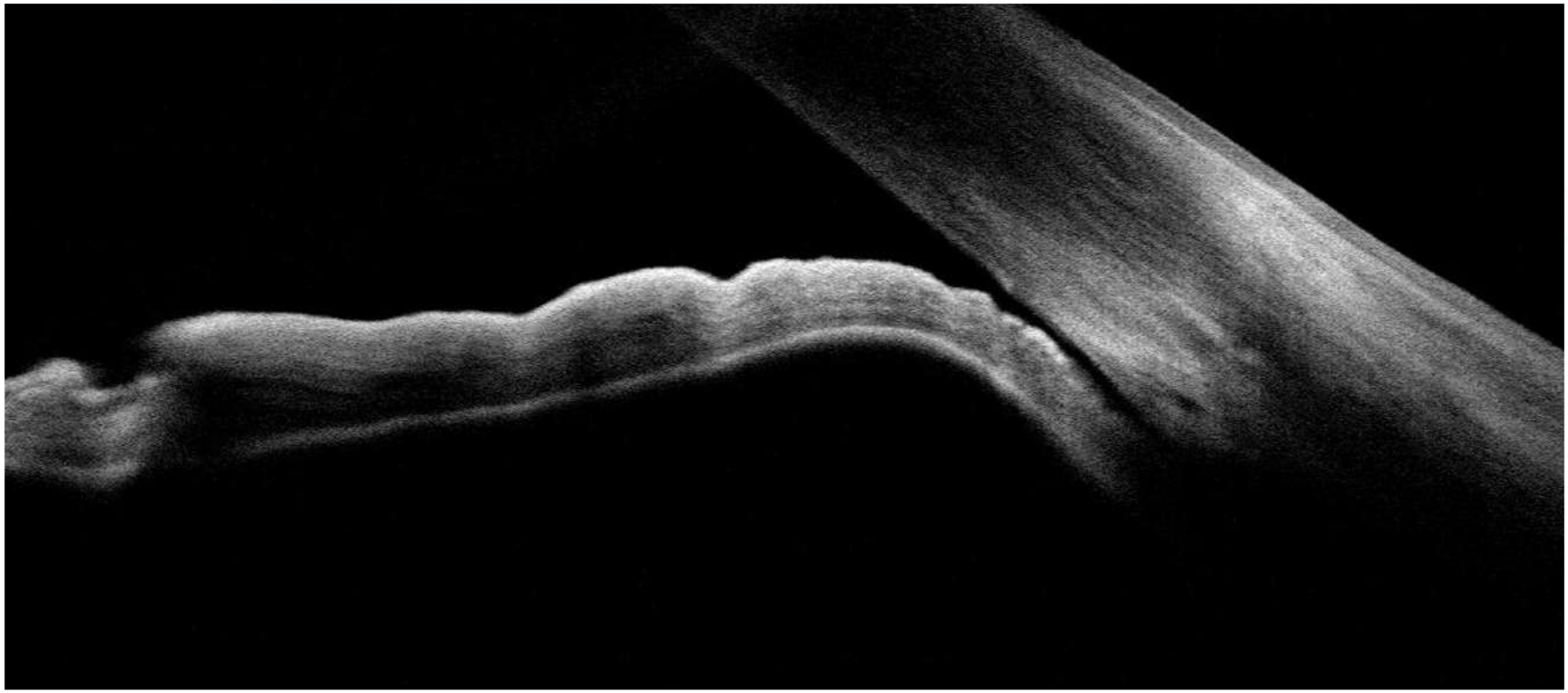

Analyse und Plan

- Analyse
  - OS Iris mit gräulicher Erhebung in 4-5Uhr, welche vom Ziliarkörper ausgehend scheint
- Überweisung und augenärztliche Untersuchung indiziert
  - Ziliarkörper Melanom ohne Metastasen

Zusammenfassung

- Nur ein komplettes Optometrie Screening mit standardisiertem, immer gleichen Vorgehen ist die Voraussetzung um Auffälligkeiten entdecken zu können
- Eine lückenlose, möglichst digitale Dokumentation und Überweisung ist eine unschätzbare Visitenkarte für die Zukunft

Zusammenfassung

«Optometrie ist weit mehr als Dienstleistungen zu verkaufen oder eine Erlebnisrefraktion anzubieten, es geht um die Gesundheit der Patienten . . .

. . .und manchmal auch um Leben und Tod!»

Hands-On Girls and Boys

www.eyeness.ch/news/downloads