Fallbeschreibung

Anpassung von hochgasdurchlässigen Minisklerallinsen bei einer nicht Syphilis bedingten luetischen interstitiellen Keratitis*

Michael Wyss**

Zusammenfassung

Patienten haben ein Recht auf eine bestmögliche gesundheitliche Versorgung. Um dies zu gewährleisten ist es oft nicht möglich, nur im Alltagstrott der optometrischen Arbeit zu verweilen. In vielen Fällen ist es unabdingbar, auf eine interdisziplinäre Art und Weise den Patienten zu versorgen. Die Kommunikation mit allen beteiligten Ärzten oder anderen Gesundheitsberufen, immer die Gesundheit des Patienten im Fokus, sollte so normal sein, wie die Rechnung zu stellen. Eine Reduktion der Sehschärfe, auf Grund von Irregularitäten oder Trübungen der Cornea, erleiden Patienten in verschiedenen Formen von Erkrankungen des Auges. In Fällen mit irregulärer Cornea Topographie kann eine Anpassung von harten, gasdurchlässigen Kontaktlinsen eine Verbesserung der Sehleistung ermöglichen. Dies wird durch das Überbrücken der Unregelmässigkeiten durch den praecornealen Tränenfilm erreicht. In diesem Fallbeispiel werden die optometrische Betreuung, Diagnose und Behandlung eines Patienten mit luetischer interstitieller Keratitis, welche nicht auf Syphilis zurück zu führen ist, erläutert. Ferner wird auf die Anpassung einer hochgasdurchlässigen Minisklerallinse eingegangen.

Schlüsselwörter

Nicht Syphilis bedingte luetische interstitielle Keratitis, Minisklerallinse, interdisziplinäre Kommunikation

Abstract

Patients have the right for the best health care ever possible. Therefore it is not enough to just make the ordinary job. In many cases it is highly recommended to care for the patient in an inter-discipline manner. Communication with all involved doctors and other health practitioners, focused all the time to the best care for that special patient, should be as normal as writing the bill. In many decease, vision loss due to irregular shape or the loss of clearness of the cornea can appear to the patient. In cases with irregular cornea topography, fitting gas permeable contact lenses can increase vision, in compensate the irregularities through the precorneal tear film layer.
This case report describes the optometric care, diagnosis and management, of a patient with non-syphilitic luetic interstitial keratitis without inner ear deafness. The report further describes the fitting procedures for miniscleral, high DK gas permeable contact lenses.

Key words

non-syphilitic luetic interstitial keratitis, miniscleral contact lenses, inter-discipline communication

Einleitung

Interstitielle Keratitis (IK) ist eine Entzündung des cornealen Stromas, ohne Beteiligung des Endothels und des Epithels, welche chronisch oder akut verlaufen kann. Die Intensität der Entzündung reicht von wolkigem Aussehen der Cornea bis hin zu einer Sklero-Uveitis. Die luetische Form der IK tritt im Alter von 5 bis 25 Jahren mit akuten bilateralen Schmerzen und Sehverlust auf.[1] Das klinische Bild der Cornea präsentiert sich immer mittels folgender Triade[2]:

1. Corneale Infiltration (in akuter Form mit Ödem) mit unscharfen Rändern (intrastromal).
2. Corneale Verdünnung ergibt sich oft in der chronischen IK. Die Verdünnung wandert meist vom posterioren Stroma kommend nach vorne. Involvierte Zonengrössen differieren zwischen 1mm bis zu großen, diffusen Flächen.
3. Tiefe stromale (in der gesamten Dicke) Neovaskularisationen; diese reichen von peripheren bis zu zentralen Einsprossungen. Normalerweise treten die Gefässe vom oberen oder horizontalen Limbus in die Cornea ein und können Blut führen oder aber als Ghostvessels auftreten. In Bereichen, in denen sich die Gefässe treffen, bilden sich „Salmon Spots". Diese Spots bestehen aus Lipid-Ablagerungen, welche sich parallel zum Limbus oder aber entlang tiefer liegenden Gefässe ausdehnen.

Die Ätiologie der IK wurde durch Schwartz[3] et al folgendermaßen publiziert: Herpes simplex Virus (HSV) war verantwortlich für 71.4% von unilateraler, aktiver IK. Idiopatisch waren 14.3%, und Varicella-Zoster Virus war für 8.6% der Fälle in dieser Gruppe Auslöser. Für die inaktiven, unilateralen Fälle war HSV der ätiologische Faktor in 50.0%; 33.3% waren idiopatisch. 60% der bilateralen, aktiven IK waren idiopatisch. Syphilis

*Original in Englisch
**Dipl. Augenoptiker SBAO

war der Auslöser von 48.5% in bilateralen, inaktiven Fällen, sowie 33.3% waren idiopatischer Natur. Demgegenüber nennt Catania[4] Syphilis in 90% der Fälle als verantwortlich für IK. Weiter wurde durch Labetoulle[5] in wenigen Fällen Tuberkulose als Grund für IK genannt. Andere Autoren beschrieben das unkontrollierte Übertragen von schlecht sitzenden, weichen Kontaktlinsen[6], wie auch das Tragen von gut sitzenden, regelmässig überprüften Kontaktlinsen über einen Zeitraum von 10 bis 24 Monaten, als Risikofaktor für IK[7]. Wie es zu einer solchen Reaktion der Cornea kommen könnte, blieb in beiden Fällen ungeklärt.
Wie auch immer, viele Berichte dokumentieren eine Abnahme der Symptome bei der Verwendung von immunosuppresiven Therapien, vor allem wenn mit derselben früh nach dem Bemerken der Erkrankung begonnen wurde. Die okuläre Situation manifestiert sich oft in einer Sehschärfenreduktion, hervorgerufen durch die irreguläre Oberfläche der Cornea oder deren Transparenz Verlust. In Fällen mit irregulärer Cornea Topographie kann eine Anpassung von harten, gaspermeablen Kontaktlinsen (GP) eine Verbesserung der Sehleistung ermöglichen. Dies wird durch das Überbrücken der Unregelmässigkeiten durch den praecornealen Tränenfilm erreicht. Dabei ist zu beachten, dass durch die Anpassung solcher Kontaktlinsen die Stabilität und der Metabolismus der kranken Cornea nicht negativ beeinflusst werden dürfen. Deswegen können Miniskleral GP's eine großartige Option sein, da ihr Gewicht und die Bewegungskräfte in die Peripherie auf die Konjunktiva verschoben werden. Damit wird die Cornea weitgehend entlastet. Allerdings muss wegen der nur kleinen Bewegung der GP, induziert durch den grossen Durchmesser, hochgasdurchlässiges Material mit einem DK um mindestens 100 verwendet werden. Dies wäre bei therapeutischen Kontaktlinsen, den Silikonhydrogelen, auch der Fall, nur eben mit weit schlechterem visuellem Erfolg. Sollte sich der Patient in Behandlung bei einem Augenarzt oder anderem Gesundheitsversorger befinden, muss auf allfällige Interaktionen mit der angewendeten Therapie geachtet werden. Insbesondere dann, wenn Medikamente benutzt werden.

Fallbeschreibung

Patientin

Patientin GS, eine 19-jährige kaukasische Frau, kam am 1. November 2003 in unser Studio. Sie wurde auf Grund ihrer Sehprobleme zu uns überwiesen. Ihr Optiker konnte die Korrektur für neue Brillengläser für das rechte Auge nicht mehr messen. Dies auf Grund des hohen Grades an Irregularität der Cornea Oberfläche. Keratokonus wurde nicht ausgeschlossen.

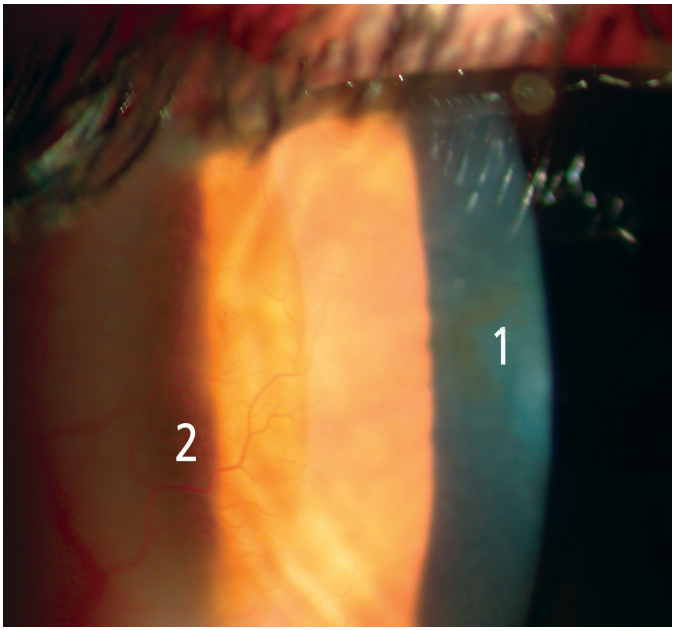

Bild 1

Initialkontrolle am 1. November 2003

Die Patientin war zu jener Zeit in Behandlung bzw. häufiger zu Kontrolluntersuchungen bei einem Augenarzt. GS konnte leider keine Angaben zur Krankheit oder dem Grund der Behandlung nennen; diese startete zu Beginn des Jahres 2003. Symptome damals waren akut rote und schmerzende Augen. Die Patientin hatte keine Allergien, nahm aber seit einem Jahr die folgenden zwei Medikamente ein: 2x täglich PredMild (Kortikosteroid, Prednisolonacetat) Augentropfen konserviert mit Benzalkoniumchlorid und jede Nacht Lacrinorm Ophthalmic Gel. PredMild kann bei Applikation in die Augen brennen. Andere mögliche Nebenwirkungen: Konjunktivitis, Sekundär Infektionen, Mydriasis, verdünnte Cornea, Ptosis. Seltener treten Exophthalmia mit reduzierter Motilität, erhöhtem IOD, welcher zu Glaukom führen kann, sowie eine subkapsuläre Katarakt und eine langsame Wundheilung auf. Es lag keine positive Familienanamnese von Augenerkrankungen wie Keratokonus oder systemischen Erkrankungen wie Glaukom, Diabetes, Schilddrüsenfehlfunktion, Katarakt oder Bluthochdruck vor. Photophobie, aber keine anderen asthenopischen Beschwerden, wurde erwähnt. Seit 2002 trug GS weiche Austausch-Kontaktlinsen (Acuvue). Die Kontaktlinsen wurden in Italien gekauft und ohne jede Kontrolle oder Anpassung tagsüber, also nicht als continuous oder extended wear, bis zum Eintreten der oben geschilderten Symptome Anfang 2003 getragen. Seit diesem Vorfall wurden keine Kontaktlinsen mehr verwendet. Vor 2002 waren keine okulären Probleme aufgetreten.

Früher verwendetes Pflegemittel

Die verwendete Lösung war Complete, AMO, eine Biguanid konservierte multiaktive All in One Lösung. Die Patientin hatte bis 2003 keine Probleme wie ein Brennen oder rote Augen mit diesem Hygiene-System.

Subjektive Refraktion

Der Ferntest wurde mit dem Sehzeichenprojektor Topcon Projector ACP-6EM durchgeführt, bei dem die Sehzeichen auf einer Metallplatte abgebildet und über ein Zweispiegelsystem an das Auge des Patienten geleitet werden. Der Projektionsschirm hat eine gleichmäßige Bildausleuchtung. Das Projektionssystem ist unabhängig von der Test-Distanz, diese betrug jedoch 6 m.
Visus ohne Korrektur: OU <0.1
Subjektive Refraktion:
OD: +0.50dpt cyl –4.00dpt x 67°
Visus 0.5 sehr langsam
OS: +1.50dpt cyl –3.50dpt x 65°
Visus 1.0
Hornhautscheitelabstand: 12mm

Vergenzen

1cm/m Esophorie überprüft mit polarisiertem Kreuztest, eingeschränktes Stereosehen für die Ferne. Motilität ohne Einschränkungen oder Doppelbilder. Cover / Uncover zeigte keine Einstellungsbewegungen.

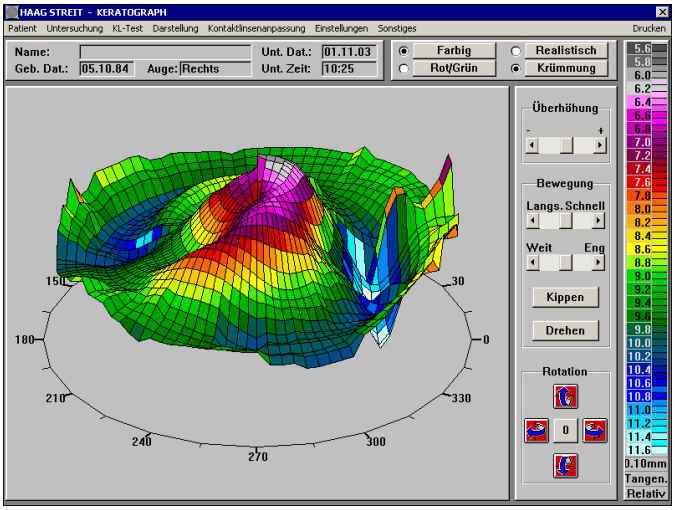

Bild 2

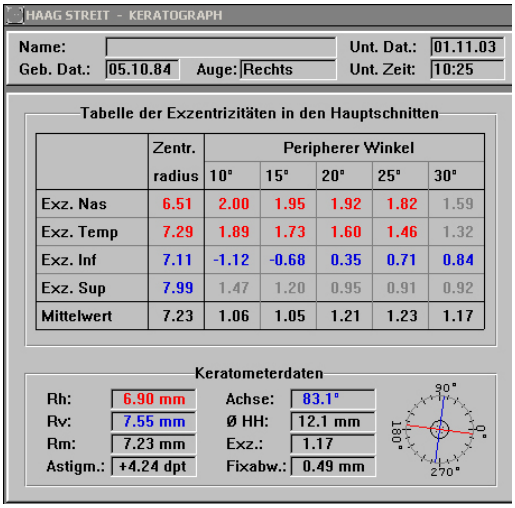

	Zentr. radius	Peripherer Winkel 10°	15°	20°	25°	30°
Exz. Nas	6.51	2.00	1.95	1.92	1.82	1.59
Exz. Temp	7.29	1.89	1.73	1.60	1.46	1.32
Exz. Inf	7.11	-1.12	-0.68	0.35	0.71	0.84
Exz. Sup	7.99	1.47	1.20	0.95	0.91	0.92
Mittelwert	7.23	1.06	1.05	1.21	1.23	1.17

Bild 3

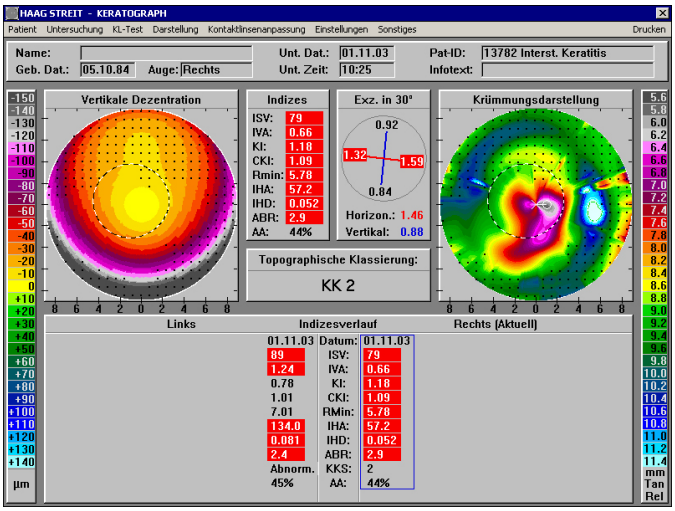

Bild 4

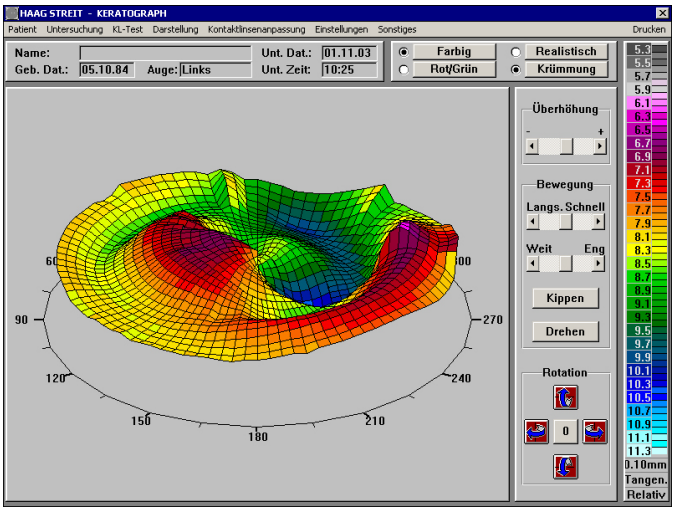

Bild 5

Pupille
Rasche und synchrone Reaktion der Pupille bei direkter und indirekter Beleuchtung. Swinging-flash-light Test zeigte keine afferenten Defekte, beide Pupillen wiesen eine Miosis auf. Der Nahreflex war ebenfalls synchron zu beobachten.

PPK (Konvergenz Nah-Punkt)
Die Patientin hatte Doppelbilder bei ca. 10cm, dies entsprach ihrem Break Point. Der Recovery Point war bei 14cm.

Perimetrie
Der Konfrontationstest zeigte beidseitig keinen signifikanten Gesichtsfeld Ausfall.

Spaltlampenuntersuchung des vorderen Augenabschnittes
Die Beurteilung des vorderen Augenabschnitts erfolgte mit Hilfe eines Spaltlampenmikroskops der Firma Haag-Streit und einer 10 bis 40fachen Vergrößerung. Zur Klassifizierung der Spaltlampenbefunde wurde das CCLRU-Grading Schema herangezogen. (Bild 1)
Die bulbäre Konjunktiva zeigte eine leichte beidseitige Hyperämie Grad 1. Die Ober- und Unterlider sowie die Wimpern waren sauber und ohne Befund. Die Meibom'schen Drüsen waren offen und sauber. Die obere und untere tarsale Conjunctiva, die keine Papillen oder Follikel aufwies, hatte eine minimale beidseitige Hyperämie Grad 0–1. Die Cornea wies beidseitig eine tiefe stromale Neovascularisation (2) auf, die zum Teil als Ghostvessels präsent war. Zusätzlich waren Trübungen zu erkennen. Inferior und im Zentrum der Cornea waren in den Regionen in welchen sich die Gefässe trafen, bräunlich-gelbe Ablagerungen (1) (Lipid oder Eisen?), ähnlich der Hudson – Stähli Linie nur viel grösser und prominenter, zu erkennen. Das Endothel wies beidseitig einen Polymegatismus Grad 1 und eine glatte Oberfläche mit ungefähr 2800 Zellen pro mm^2 auf. Die Iris war auf beiden Augen ähnlich und zeigte keine Pigmentveränderungen oder Retroilluminationseffekte. Die Vorderkammer war tief und beidseitig ohne Tyndall-Effekte. Der Kammerwinkel wurde temporal und nasal mit Grad 3 nach van-Herick eingestuft. Die Augenlinse und der Glaskörper waren beidseitig klar.

Untersuchung auf Symptome des trockenen Auges
Die mit Natriumfluoreszein überprüfte Tränenaufreißzeit (BUT) betrug beidseitig 4 Sekunden. Es wurden beidseitig keine Fluores-

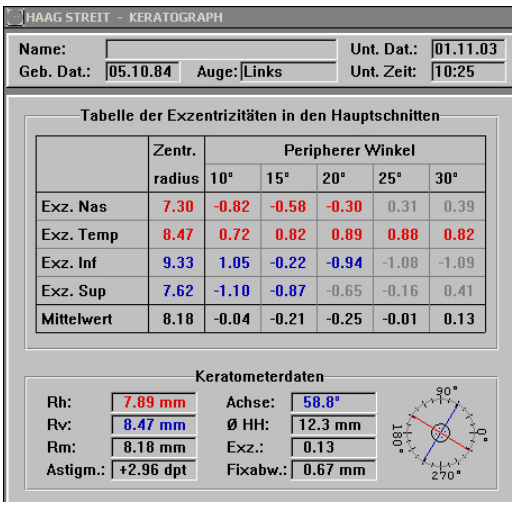

Bild 6

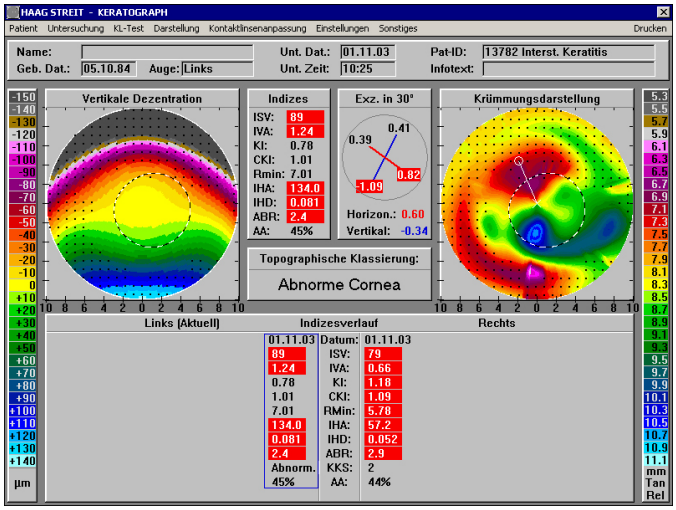

Bild 7

zeinanfärbungen festgestellt. Beidseitig wurde inferior ein Tränenreservoir von 0,5 mm gemessen. Beidseitig wurden LIPCOF-Falten Grad 0–1 gefunden. Der Tränenfilm wies eine ölige Beschaffenheit auf.

Video-Keratometrie

Alle Daten wurden mit dem Videokeratograph Oculus CTK 922 der Firma Oculus ermittelt.
OD: (Bild2–4)
OS: (Bild5–7)

Vestibulo-auditorische Funktionen

Die Patientin beschrieb, weder ein reduziertes Gehör, noch Gleichgewichtsprobleme festgestellt zu haben. Leider stand in unserem Studio kein Test zur Überprüfung der Aussagen zur Verfügung.

Pachymetrie

Alle Daten wurden durch die Pentacam, Oculus, aufgenommen. Oculus Inc. stellte die erste rotierende Scheinpflug Kamera der Welt her. Die Pentacam fotografiert den vorderen Augenabschnitt mittels eines rotierenden Vorgangs, wodurch Bilder in 3D entstehen. In 2 Sekunden oder weniger, macht die Kamera 50 3D Scans mit 500 Aufnahmen bei jedem Scan was einer Gesamtzahl an Messdaten des vorderen Augenabschnitts von 25'000 entspricht. Der 3D Kammeranalysator misst den Kammerwinkel, Volumen und Grösse. Die Pachymetrie ermöglicht die Messung der Corneadicke, welche auf einem Farbdisplay dargestellt wird. Corneale Topographie der Vorder- und Rückfläche sind erhältlich als sagital (axial) oder tangential Messung, über die komplette Cornea von Limbus zu Limbus. Optometristen werden durch die Möglichkeit der Entdeckung und Dokumentation früher Trübungen der Augenlinse zusätzlich enorm unterstützt. Im vorliegenden Fall wurde ein Kortiosteroid-Medikament verwendet. Diese Medikation kann zu Verdünnung der Cornea führen. Regelmässige Kontrollen und genaue Dokumentation der Pachymetrie sind somit unerlässlich.
OD: (Bild 8)
In 9 Uhr extrem verdünnte Cornea, zum Teil lediglich 153micrometer! Vordere Augenkammer ist 3.32mm tief mit einem Kammerwinkel von 30°. Viele Trübungen im Stroma der Cornea sind ersichtlich.
OS: (Bild 9)
In 4 Uhr extrem verdünnte Cornea, zum Teil lediglich 181micrometer! Vordere Augenkammer ist 3.28mm tief mit einem Kammerwinkel von 33°. Viele Trübungen im Stroma der Cornea sind ersichtlich und resultieren in eine grosse Irregularität der gemachten Messung. Diese sollten dementsprechend vorsichtig interpretiert werden.

Spaltlampenuntersuchung des hinteren Augenabschnitts

Die Beurteilung des hinteren Augenabschnitts erfolgte mit Hilfe eines Spaltlampenmikroskops der Firma Haag-Streit und einer 10 bis 16fachen Vergrößerung, sowie einer Volk, doppel-ashpärischen, gelb beschichteten +90D Lupe. Leider erlauben die Schweizer Gesetze den Einsatz von diagnostischen Medikamenten, durch den dipl. Augenoptiker, nicht. Also konnte nur in Miosis, ohne Dilatation beobachtet werden. Deshalb wurde auch die indirekte Ophthalmoskopie zur Inspektion gewählt, um einen möglichst großen Bereich der Retina einsehen zu können. Die Untersuchung wurde um 9.00 Uhr durchgeführt. Der Blutdruck war normal. Der Intraokuläre Druck (IOD) wurde durch das Pulsair 2000 der Firma Kieler, einem Non-Contact Tonometer ermittelt. Durch die extrem verdünnte Cornea und deren Irregularität sind die Werte des Tonometers sehr sorgfältig zu interpretieren. In diesem Fall wird die dünne Cornea zu nied-

	OD	OS
C/D ratio	01, oval in 0° und 270°	01, oval in 0° und 270°
Cup	¾ Dpt	½ Dpt
Gefässe	2/3 Kupferdraht, keine Kreuzungseffekte	2/3 Kupferdraht, keine Kreuzungseffekte
Farbe	jugendlich, feuchtes Erscheinungsbild	jugendlich, feuchtes Erscheinungsbild, Pigmentkonus temporal
Zusätzliche Bemerkungen	Nein	Nein
IOD Durchschnitt nach 3 Messungen	11 mm/hg	8 mm/hg
Glaskörper	Klar, keine "mouches volant" sichtbar	Klar, keine "mouches volant" sichtbar

Tabelle 1

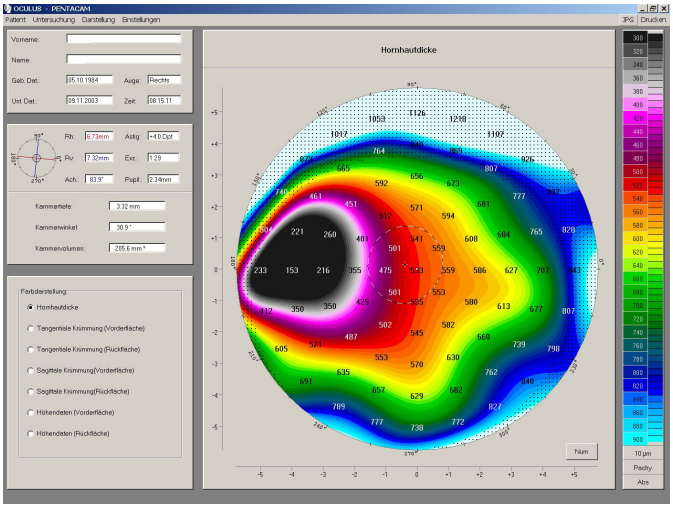

Bild 8

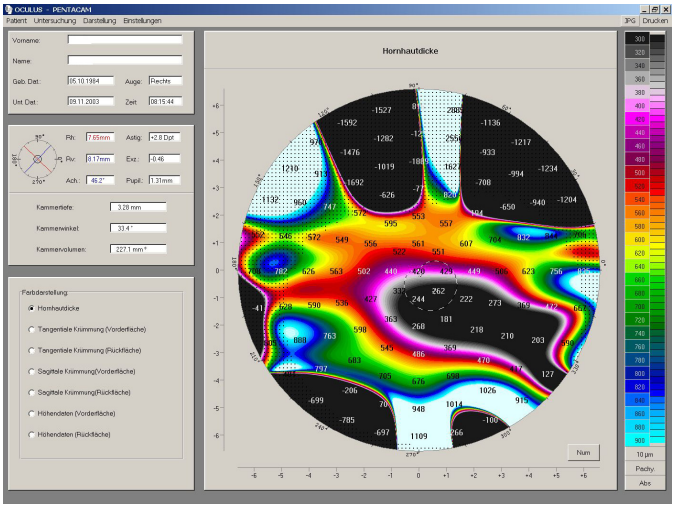

Bild 9

rige Werte liefern. Zusätzlich werden die vielen Gefäße im Stroma das Resultat verfälschen. Zusammengefasst kann man sagen, dass die Messung des IOD nur ein wichtiges Mittel zum protokollieren von allfälligen Änderungen des IOD über eine längere Zeit hinweg ist. Vor allem beim Verwenden von Kortikosteroid ist dies sehr wichtig. Tabelle1

Analyse und Plan

Alle Resultate wurden mit der Kundin diskutiert. Keratokonus konnte auf Grund der tiefen stromalen Gefäße ausgeschlossen werden. Die gefundenen okulären Befunde konnten der IK zugewiesen werden. Syphilis wurde durch die Patientin ausgeschlossen, genauso wie Tuberkulose und alle Arten von Herpes Infektionen. Dystrophien und Degenerationen konnten ebenfalls ausgeschlossen werden. Ein rudimentärer Audiotest zeigte keine Einschränkungen des Gehörs. In Anbetracht dessen konnte das Cogan Syndrom zu Zeit ausgeschlossen werden. Das Cogan Syndrom wurde 1945 erstmals entdeckt und zeichnet sich durch eine bilaterale nicht Syphilis induzierte IK sowie Schwindel, Tinnitus oder Gehörverlust aus. Andererseits kann das Cogan Syndrom auch nur mit einem Symptom beginnen; die meisten Patienten weisen jedoch 1 Jahr nach Beginn der Krankheit Schäden des Gehörs sowie des Auges auf. Ohne Behandlung wird der Patient innerhalb von 36 Monaten taub. Blindheit ist die Folge; bei 5% der Patienten sind aber Augenschäden über Jahre präsent. Die Krankheit kann eventuell auch andere Regionen des Körpers befallen, wie eine Vaskulitis. Eine Aorta Insuffizienz[8 9], die gefährlichste Komplikation, tritt in 15% aller Patienten auf. Der Ursprung des Cogan Syndrom ist noch ungewiss, aber verschiedene Studien vermuten einen Autoimmun-Prozess.[10]

In Anbetracht der gefundene Resultate wurde eine nicht Syphilis bedingte luetische interstitielle Keratitis diagnostiziert. Der Ursprung der Erkrankung war nicht ersichtlich; vielleicht war das unkontrollierte Weichlinsen Tragen ein auslösender Faktor, wie dies Wong et al[11] und Braude[12] berichteten. Weitere Forschung ist nötig, denn es ist schwierig zu verstehen, wie eine Kontaktlinse Autoimmun Reaktionen im Stroma der Cornea auslösen soll, welche dann mit Kortikosteroid behandelt werden können. Neovaskularisationen treten oft bei einer zu niedrigen Sauerstoffversorgung der Cornea auf; dies würde aber zu einer Verdickung der Cornea also einem Ödem führen und sicher nicht in eine Verdünnung der Cornea. Des Weiteren ist bis heute bei einer Hypoxie nie von einem entzündlichen Prozess die Rede gewesen, geschweige den von Lipideinlagerungen.

Der Augenarzt der Patientin und ihr Augenoptiker (welcher GS zu uns überwiesen hatte) wurden aufs Genaueste schriftlich von uns über die Befunde, Diagnose und weiterem Plan informiert. Vorausgesetzt es trifft keine negative Antwort seitens des Augenarztes ein, werden hochgasdurchlässige Minisklerallinsen ähnlich einer therapeutischen Kontaktlinse angepasst. Die Idee dabei ist, die Sehleistung signifikant zu erhöhen. Um diese Anpassung substanziell von der Schweizer Regierung bezahlt zu bekommen wurde der Augenarzt um das Ausstellen eines Rezeptes gemäß MiGel 25.02.03.00.1L (Cornea-Erkrankung oder irregulärer Astigmatismus) gebeten.

Am 7. November rief der Augenarzt der Patientin unser Studio an. Seiner Meinung nach ist der Grund der IK im intensiven, unkontrollierten Tragen von weichen Kontaktlinsen, welches zu einer Hypoxie führte, zu suchen. Die Behandlung mit PredMild war absolut erfolgreich. Er konnte bis heute keine negativen Nebenerscheinungen feststellen. Deswegen wird er GS weiterhin mit PredMild behandeln. Seiner Meinung nach könnten wir versuchen Minisklerallinsen anzupassen. Bei der nächsten Nachkontrolle im Januar 2004 wolle er sich dann ansehen, wie es funktioniert. Das angeforderte Rezept sei schon unterwegs zu uns, sagte er.

Minisklerallinsen Anpassung

Abgabe des 1. Linsenpaares am 1. November 2003

Der Patientin wurde das Ein- und Absetzen der Kontaktlinsen gezeigt. Alle nötigen Daten um die Kontaktlinsen zu berechnen wurden dem CTK 922 genommen. Die 1. Messlinsen wurden aus dem Anpasssatz unseres Studios gewählt Alle in dieser Fallbeschreibung bestellten Minisklerallinsen (SKA) wurden durch Falco in der Schweiz produziert. Das Linsendesign ist wie folgt definier (Bild 10):

Die Skleralzone wirkt ab Ø 10.50 mit ei-

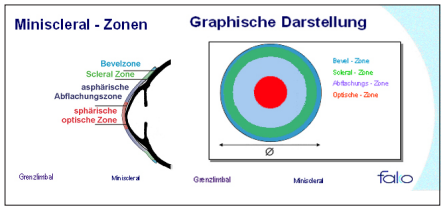

Bild 10

nem Radius von 10mm und der Bevel ist bei ∅ 13.50 7/10mm breit und hat einen Radius von 13mm. Jede Zone ist individuell veränderbar um einen bestmöglichen Kontaktlinsen Sitz zu ermöglichen. Verwendetes Material war in allen Fällen das Boston XO mit einem DK von 100, um den physiologischen Stress der Cornea so gut als möglich zu reduzieren.

Messlinsen
OD: FKQ 11 11 13 00 6.75 –7.37dpt 11.20 Boston EO blau LotNr: 02/8575
OS: SKPP 04 8.50 –3.00dpt 12.50 Boston HDS blauLotNr: 99/844

Fluobild Interpretation nach 10min tragen
OD:
Zentral extrem steil mit voller Apexentlastung, Peripherie steil mit einem offenem, weitem Bevel. Die Kontaktlinsen Position war zentral.
OS:
Zentral flach mit voller Apexberührung. Peripherie extrem flach mit großem Bevel. Die Kontaktlinsen Position war zentral.
Subjective Überrefraktion
OD: –3.50dpt cyl –1.25dpt x 75° Vcc 0.8
OS: +2.5dpt cyl. –0.50dpt x 50° Vcc 1.0

Subjektiver Eindruck
Die Patientin fühlte sich erstaunlich wohl mit den Kontaktlinsen. Kein Kratzen oder Brennen. Die Sehleistung war viel besser mit den Kontaktlinsen als ohne, war aber noch nicht perfekt.

Plan
Es wurde entschieden ein weiteres Messlinsenpaar bei Falco zu bestellen. Die Kontaktlinsen werden der Patientin zugesandt. GS soll die Kontaktlinsen erst 3 Stunden vor der nächsten Kontrolle am 8. November 2003 einsetzen.

1. Nachkontrolle am 8. November 2003
Es wurde angeordnet, mit den Kontaktlinsen zur Kontrolle zu erscheinen. Zunächst wurden eine subjektive Refraktionsbestimmung und anschließend eine Untersuchung des vorderen Augenabschnitts durchgeführt und schlussendlich das Sitzverhalten der Kontaktlinse mittels Fluobild interpretiert. Die Patientin hatte die Kontaktlinsen 3 Stunden vor der Kontrolluntersuchung eingesetzt.

Messlinsen
OD: SK 10 7.00 –2.00dpt 12.50 Boston EO blau LotNr: 94/1889
OS: SKA 068.20 –3.37dpt 13.00 Boston EO blauLotNr: 99/8096

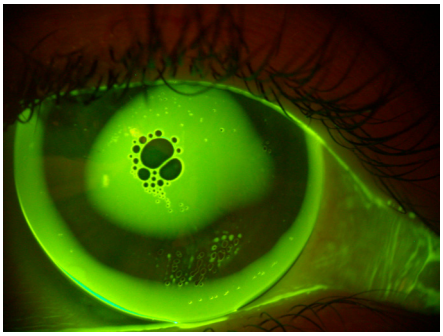

Bild 11

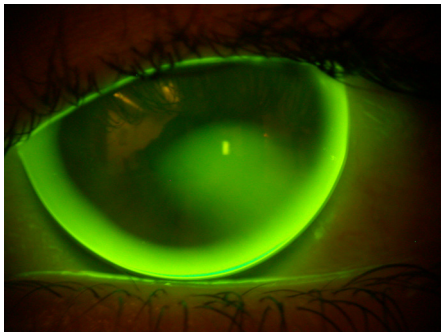

Bild 12

Subjektiver Eindruck
GS konnte die Messlinsen sehr gut tragen. Nach 3 Stunden Tragen gab es weder rote Augen, Brennen oder Stechen. Nur die Sehschärfe rechts war im Moment sehr schlecht, hingegen war die Sehschärfe auf dem linken Auge ausgesprochen gut.

Subjektive Überrefraktion
OD: –6.50dpt cyl –1.25dpt x 75° Vcc 07
OS: +0.25dpt Vcc 1.2

Spaltlampenuntersuchung des vorderen Augenabschnittes
Tabelle2

Fluobild-Interpretation
OD: (Bild 11)
Zentral steil mit voller Apexentlastung, als Folge davon waren Luftblasen im Zentrum eingeschlossen. Die Peripherie berührte die Cornea. Der Bevel war inferior und nasal offen und breit. Die Messlinse sass leicht hoch.
OS: (Bild 12)
Zentral leicht flach, die Peripherie war in 5 Uhr parallel öffnete sich aber nach außen hin. Der Bevel war offen und breit. Auch hier saß die Messlinse leicht hoch.

Beurteilung und Diagnose
Nun war es an der Zeit das 1. Paar SKA Minisklerallinsen zu bestellen. Gemäß der Überrefraktion wurde natürlich die Kontaktlinsen Korrektur beidseitig geändert.
OD:
Die Basis Kurve wurde mit 7.50mm, 0.5mm flacher als die der Messlinse bestellt. Die Exzentrizität wurde auf 0.40 belassen. Damit wurde ein flacherer Sitz im Zentrum, ohne die Peripherie groß zu verändern angestrebt. Eventuell wird die Peripherie leicht flacher werden.
OS:
Die Basis Kurve wurde mit 8.10mm, 0.1mm steiler als die Messlinse bestellt. Die Exzentrizität wurde ebenfalls auf 0.40 belassen. Damit sollte eine steilere Peripherie, sowie ein leichtes Fluoreszein-Pooling im Zentrum erreicht werden.

Die SKA's werden wiederum der Patientin gesandt. Für die Pflege der SKA wurde Durasol von Disop gewählt. Dies ist ein Thiomersal konserviertes Zweikomponenten-Pflegesystem für harte gasdurchlässige Kontaktlinsen, ähnlich der Boston Produkte. Die Handhabung des Produktes wurde GS gezeigt. Die Patientin wurde angewiesen, mit dem Tragen der Linsen langsam zu starten und die Tragezeit langsam jeden Tag um 1 Stunde zu erhöhen. Die nächste Nachkontrolle wurde auf den 22. November 2003 vereinbart.

	OD CCLRU Grading scale	**OS** CCLRU Grading scale
Bulbäre Conjunctiva	0–1	0–1
Limbale Conjunctiva	0–1	0–1
Tarsale Conjunctiva	0–1	0–1
	Keine Papillen + Follikel	Keine Papillen + Follikel
Vaskularisation	unverändert	unverändert
Cornea	unverändert und ruhig, kein staining	unverändert und ruhig, kein staining
Endothel	0–1, 2800 Zellen/mm^2	0–1, 2800 Zellen/mm^2

Tabelle 2

	OD CCLRU Grading scale	**OS** CCLRU Grading scale
Bulbäre Conjunctiva	0–1	0–1
Limbale Conjunctiva	0–1	0–1
Tarsale Conjunctiva	0–1	0–1
	Keine Papillen + Follikel	Keine Papillen + Follikel
Vaskularisation	unverändert	unverändert
Cornea	unverändert und ruhig, kein staining	unverändert und ruhig, kein staining
Endothel	0–1, 2800 Zellen/mm^2	0–1, 2800 Zellen/mm^2
Linsenoberfläche	Sauber, leicht ölig	Sauber, leicht ölig

Tabelle 3

2. Nachkontrolle 22. November 2003

Es wurde angeordnet, mit den Kontaktlinsen zur Kontrolle zu erscheinen. Zunächst wurden eine subjektive Refraktionsbestimmung und anschließend eine Untersuchung des vorderen Augenabschnitts durchgeführt und schlussendlich das Sitzverhalten der Kontaktlinse mittels Fluobild interpretiert. Die Patientin hatte die Kontaktlinsen 2 Stunden vor der Kontrolluntersuchung eingesetzt.

Kontaktlinsen
OD: SKA 04 7.50 –06.00dpt 13.00
Boston XO blau LotNr: 03/9395
OS: SKA 04 8.10 –03.75dpt 13.00
Boston XO lila LotNr: 03/9396

Subjektiver Eindruck
Am Vortag wurden die Kontaktlinsen ohne Probleme für 4 Stunden getragen. GS beschrieb das Tragen der Kontaktlinsen als angenehm, auch waren keine Luftblasen mehr unter der Kontaktlinse eingeschlossen. Die Sehschärfe wurde beidseitig als perfekt beschrieben.

Subjektive Überrefraktion
OD: +0.50dpt cyl. –1.50dpt x 87°
Vcc 1.2
OS: +1.00dpt Vcc 1.2

Spaltlampenuntersuchung des vorderen Augenabschnittes
Tabelle 3

Fluobild Interpretation
OD:
Zentral leicht steil aber akzeptabel, als Folge sind alle Luftblasen verschwunden. Die Midperipherie war auch steil, der Bevel offen und breit. Die Position der Kontaktlinse war zentral.
OS:
Zentral superior leicht flach, aber die Midperipherie war leicht steil. Der Bevel war offen und breit und die Kontaktlinse sass immer noch leicht hoch.

Beurteilung und Diagnose
Die Patientin war absolut glücklich mit ihren neuen Kontaktlinsen. Wie auch immer, die Tragezeit war noch zu kurz um eine definitive Entscheidung fällen zu können. Deshalb wurde ein intensives Tragen für eine weitere Woche verordnet.

3. Nachkontrolle am 29. November 2003

Es wurde angeordnet, mit den Kontaktlinsen zur Kontrolle zu erscheinen. Zunächst wurden eine subjektive Refraktionsbestimmung und anschließend eine Untersuchung des vorderen Augenabschnitts durchgeführt und schlussendlich das Sitzverhalten der Kontaktlinse mittels Fluobild interpretiert. Die Patientin hatte die Kontaktlinsen 4 Stunden vor der Kontrolluntersuchung eingesetzt.

Subjektivre Eindruck
Am Vortag wurden die SKA ohne Probleme während 14 Stunden getragen. GS beschrieb das Tragen der Kontaktlinsen als sehr angenehm Es entstanden nie Probleme mit roten Augen, Luftblasen oder dem Abnehmen der Kontaktlinsen. Nur selten war auf dem rechten Auge ein leichtes Fremdkörpergefühl zu verspüren. Die Sehschärfe war beidseitig subjektiv immer noch perfekt.

Subjektive Überrefraktion
OD: +0.75dpt cyl. –1.50dpt x 87°
Vcc 1.2
OS: +1.25dpt cyl. –0.75dpt x 45°
Vcc 1.2

Spaltlampenuntersuchung des vorderen Augenabschnittes
Tabelle 4

Fluobild Interpretation
OD: (Bild 13)
Zentral immer noch leicht steil, aber akzeptabel. Die Luftblasen waren definitiv verschwunden. Die Midperipherie war steil und der Bevel war offen. Immer noch zentrale Linsenposition.

	OD CCLRU Grading scale	**OS** CCLRU Grading scale
Bulbäre Conjunctiva	0–1	0–1
Limbale Conjunctiva	0–1	0–1
Tarsale Conjunctiva	0–1	0–1
	Keine Papillen + Follikel	Keine Papillen + Follikel
Vaskularisation	unverändert	unverändert
Cornea	unverändert und ruhig, kein staining	unverändert und ruhig, kein staining
Endothel	0–1, 2800 Zellen/mm^2	0–1, 2800 Zellen/mm^2
Linsenoberfläche	Sauber, leicht ölig	Sauber

Tabelle 4

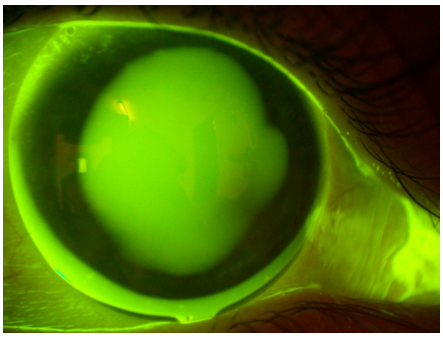

Bild 13

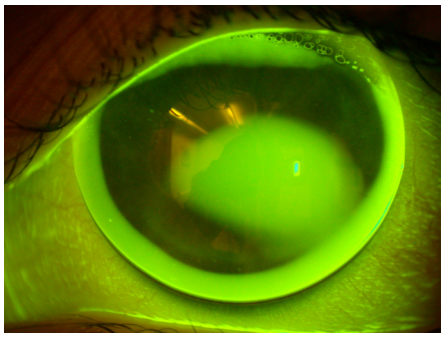

Bild 14

OS: (Bild 14)
Zentral leicht flach, hingegen war die Midperipherie leicht steil, ausgenommen in 5 Uhr. Der Bevel war offen und breit und die Kontaktlinse sass immer noch leicht hoch.

Beurteilung und Diagnose
Es wurde entschieden, ein 2. Paar SKA zu bestellen. Gemäß der Überrefraktion wurden die Kontaktlinsenstärken geändert (ausgenommen der Astigmatismus). Die Kontaktlinsen wurden aber mit der Option, einen notwendigen Torus anzubringen bestellt. Deshalb werden die Kontaktlinsen ein leichtes Prisma enthalten, um die Kontaktlinsen zentrieren zu können, und um den Kontaktlinsen eine zentralere Position zu ermöglichen.
OD:
Die Basiskurve wurde mit 7.70mm, 0.2mm flacher als die vorige SKA bestellt. Ebenfalls wurde die Exzentrizität auf 0.50 erhöht, um ein flacheres Sitzverhalten vor allem zentral zu erreichen. Der Durchmesser soll auf 12.65mm reduziert werden.
OS:
Die Basiskurve wurde mit 8.05mm, 0.05mm steiler als die vorige SKA bestellt. Die Exzentrizität konnte belassen werden, um ein leicht steileres Sitzverhalten vor allem zentral zu erreichen. Der Durchmesser soll auf 12.65mm reduziert werden.
Die Kontaktlinsen wurden wiederum an GS gesandt. Sie sollte die Kontaktlinsen so tragen, wie sie es nach der Anpassung auch praktizieren würde. Wenn möglich also jeden Tag. Im Januar wird die Patientin zur Kontrolluntersuchung bei ihrem Augenarzt erscheinen. Deshalb wurde die nächste Kontrolle auf den 7. Februar 2004 vereinbart.

4. Nachkontrolle am 7. Februar 2004
Es wurde angeordnet, mit den Kontaktlinsen zur Kontrolle zu erscheinen. Zunächst wurden eine subjektive Refraktionsbestimmung und anschließend eine Untersuchung des vorderen Augenabschnitts durchgeführt und schlussendlich das Sitzverhalten der Kontaktlinse mittels Fluobild interpretiert. Die Patientin hatte die Kontaktlinsen 2 Stunden vor der Kontrolluntersuchung eingesetzt.

Subjektiver Eindruck
Am Vortag wurden die SKA 15 Stunden ohne Probleme getragen. GS konnte die ganze Zeit die Linsen ohne Probleme ganz nach Wunsch jeden Tag tragen. Das leichte Fremdkörpergefühl rechts war ebenfalls nicht mehr vorhanden. Die Sehleistung war nach wie vor super in allen Distanzen. Sie würde die Kontaktlinsen nie mehr hergeben und ihr Augenarzt sei auch zufrieden und glücklich über die gefundene Lösung, war die Reaktion der Patientin.

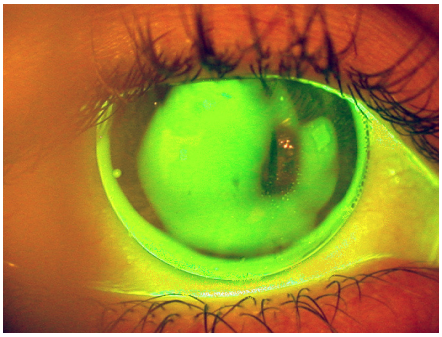

Bild 15

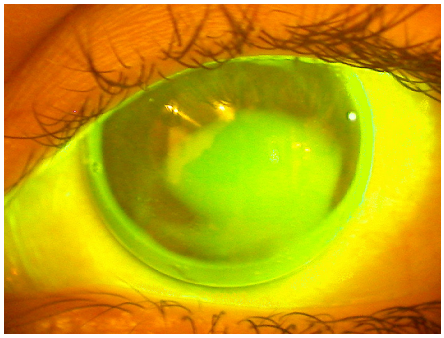

Bild 16

	OD CCLRU Grading scale	**OS** CCLRU Grading scale
Bulbäre Conjunctiva	0–1	0–1
Limbale Conjunctiva	0–1	0–1
Tarsale Conjunctiva	0–1	0–1
	Keine Papillen + Follikel	Keine Papillen + Follikel
Vaskularisation	unverändert	unverändert
Cornea	unverändert und ruhig, kein staining	unverändert und ruhig, kein staining
Endothel	0–1, 2800 Zellen/mm^2	0–1, 2800 Zellen/mm^2
Linsenoberfläche	leicht ölig, mit leichten Proteinablagerungen	leicht ölig, mit leichten Proteinablagerungen
Stabilisationsachse	25°	30°

Tabelle 5

Subjektive Überrefraktion
OD: +0.25dpt Vcc 1.2OS: +0.25dpt Vacc 1.2

Spaltlampenuntersuchung des vorderen Augenabschnittes
Tabelle 5

Fluobild Interpretation
OD: (Bild 15)
Zentral so parallel als möglich, die Midperipherie in 3 Uhr zeigte eine leichte Berührung der Cornea. Die Linse saß zentral mit guter Bewegung.
OS: (Blld 16)
Zentral leicht flach im superioren Bereich, die Midperipherie leicht steil, zum Teil parallel. Die Linse saß zentral mit guter Bewegung.

Beurteilung und Diagnose
Die Patientin war absolut glücklich mit ihren Kontaktlinsen. Ferner hatte sie keine Augen-Probleme mehr, seit sie die neuen Kontaktlinsen zu tragen angefangen hatte. Die Sehleistung war wieder super und die Kontaktlinsen konnten bis zu 15 Stunden am Tag gut getragen werden. Das Pflegesystem für die Kontaktlinsen wurde als angenehm bezeichnet. In Anbetracht des hohen Gehaltes an Proteinen im Tränenfilm wurde eine monatliche Entfernung der Proteine mittels Menicon SP Intensivreiniger verordnet. Erstaunlicherweise waren seit dem Tragen der Kontaktlinsen das nächtliche Einbringen des Lacrinorm Gel nicht mehr nötig, was natürlich das Leben der Patientin zusätzlich erleichterte. Sie berichtete, dass ihr Augenarzt angesichts der Resultate der Kontrolle im Januar, ebenfalls sehr zufrieden war. GS musste allerdings weiterhin PredMild nehmen. Leider hatte ich bis zum Beenden des Fallberichtes keinen Bericht des Augenarztes erhalten. Die Patientin wurde instruiert, sich sofort beim Auftreten eines Problems bei uns zu melden. Die nächste optometrische Kontrolle bei uns sollte in 6 Monaten erfolgen, ebenso alle 6 Monate unabhängig von uns eine Kontrolle beim Augenarzt für die medizinischen Abklärungen.

Schlussfolgerung und Diskussion

Der vorliegende Fall zeigt, dass Miniskleral-linsen eine wunderbare Möglichkeit zur Behandlung von reduzierter Sehschärfe auf Grund von irrregulärer Topographie der Cornea darstellen. Vor allem bei Verwendung von pharmazeutischen Augentropfen sind die hydrophilen Kontaktlinsen durch die Absorptions-Eigenschaften und des damit verbundenen Einflusses auf die Medikamentation des Patienten kontra-indiziert. GP's stellen somit die einzig mögliche kontaktlinsenoptische Versorgung dar. In diesem speziellen Fall waren durch den Einsatz von Minisklerallinsen die Symptome des trockenen Auges signifikant reduziert worden, was den Schluss nahe legen könnte, dass Kontaktlinsen nicht zwingend einen negativen Einfluss auf ein trockenes Auge nehmen müssen. Zu beachten sind die negativen Eigenschaften des Verziehens von hohen DK Materialien, was ein Nachrüsten der Kontaktlinsen nach ungefähr einem Jahr erforderlich machen wird. Zusätzlich wird sich ein sehr hoher Gehalt an Proteinen des Tränenfilms in Fällen von Immunreaktionen der Cornea auf die Kontaktlinsen anlagern. Diese Ablagerungen können das Sehen beeinträchtigen und erhöhen zudem das Risiko einer entzündlichen oder allergischen Reaktion. Dies spricht sicherlich für einen jährlichen Austausch der Kontaktlinse. In Fällen wie beschrieben, ist es ungemein wichtig, in der Form einer interdisziplinären Gesundheitsbetreuung für den Patienten zu sorgen. Kommunikation mit allen beteiligten Ärzten oder anderen Gesundheitsberufen, immer die Gesundheit des Patienten im Fokus, ist unabdingbar. Diskussionen mit Fachärzten bedingen allerdings eine fortlaufende Weiterbildung für alle Optometristen. Der wichtigste Punkt überhaupt ist aber, dem Kunden die Gewissheit zu geben, sich in guten und kompetenten Händen zu befinden. Nehmen wir unsere Verantwortung war.

Literatur

[1] Jack J. Kanski, "Clinical Ophthalmology. A Systematic Approach" 3rd Edition, Butterworth-Heinemann 1994

[2] Louis J. Catania "Primary care of the anterior segment" 2nd Edition, Appleton & Lange 1995

[3] Schwartz GS, Harrison AR, Holland EJ. "Etiology of immune stromal (interstitial) keratitis" Department of Ophthalmology, University of Minnesota, Minneapolis, USA. Published: Cornea 1998 May

[4] Louis J. Catania "Primary care of the anterior segment" 2nd Edition, Appleton & Lange 1995

[5] M Labetoulle, H Offret, I Bournerias and E Frau, "Rapid improvement of chronic interstitial keratitis with acitretin", published 2002 May

[6] Wong AL, Weissman BA, Mondino BJ. "Bilateral corneal neovascularization and opacification associated with unmonitored contact lens wear." Department of Ophthalmology, Jules Stein Eye Institute, University of California, Los Angeles, School of Medicine, Los Angeles, California 90095, USA. Published: Am J Ophthalmol. 2003 Nov

[7] Braude LS, Sugar J. "Circinate-pattern interstitial keratopathy in daily wear soft contact lens wearers" Arch Ophthalmol. 1985 Nov

[8] Chynn EW, Jakobiec FA. "Cogan's syndrome: ophthalmic, audiovestibular, and systemic manifestations and therapy" Department of Ophthalmology, Massachusetts Eye and Ear Infirmary, Harvard Medical School, Boston 02114, USA. Int Ophthalmol Clin. 1996 Winter

[9] Moller A, Junker P. "Cogan syndrome. Reversible perceptive hearing loss, non-syphilitic interstitial keratitis and aortic valve insufficiency" Svendborg Sygehus, oreafdelingen og medicinsk afdeling.

[10] Oldenski R. "Cogan syndrome: autoimmune-mediated audiovestibular symptoms and ocular inflammation" Bayfront Medical Center, St. Petersburg, FL 33701

[11] Wong AL, Weissman BA, Mondino BJ. "Bilateral corneal neovascularization and opacification associated with unmonitored contact lens wear." Department of Ophthalmology, Jules Stein Eye Institute, University of California, Los Angeles, School of Medicine, Los Angeles, California 90095, USA. Published: Am J Ophthalmol. 2003 Nov

[12] Braude LS, Sugar J. "Circinate-pattern interstitial keratopathy in daily wear soft contact lens wearers" Arch Ophthalmol. 1985 Nov

Der Autor:

Michael Wyss
c/o Kontaktlinsenstudio Bärtschi
Hirschengraben 11
CH-3001 Bern