

Rote Augen Cases

Michael Wyss

M.Sc. Optometrist FAAO

kontaktlinsenstudio baertschi, Bern / Switzerland

mwyss@eyeness.ch

freedom to see



Subjektive Befunde

- AW, weiblich, 43 Jahre alt
 - Nichtraucherin, keine Medikamente
 - keine systemische Erkrankungen
 - Myopie -8.0D seit 2006 mit Monatslinsen (Lotrafilcon A) korrigiert, 16h / Tag ohne Probleme
 - Pflegemittel Peroxid (physikalischer Katalysator)

freedom to see



Subjektive Befunde

- in den letzten Monaten zunehmend rote und trockene Augen OU
 - keine Schmerzen / keine Photophobie
 - keine Einschränkungen visuell (Ferne und Nähe)
 - Rötung ist morgens am Stärksten
 - morgens vermehrt Schleim im Auge OU, Unabhängig vom KL tragen

freedom to see



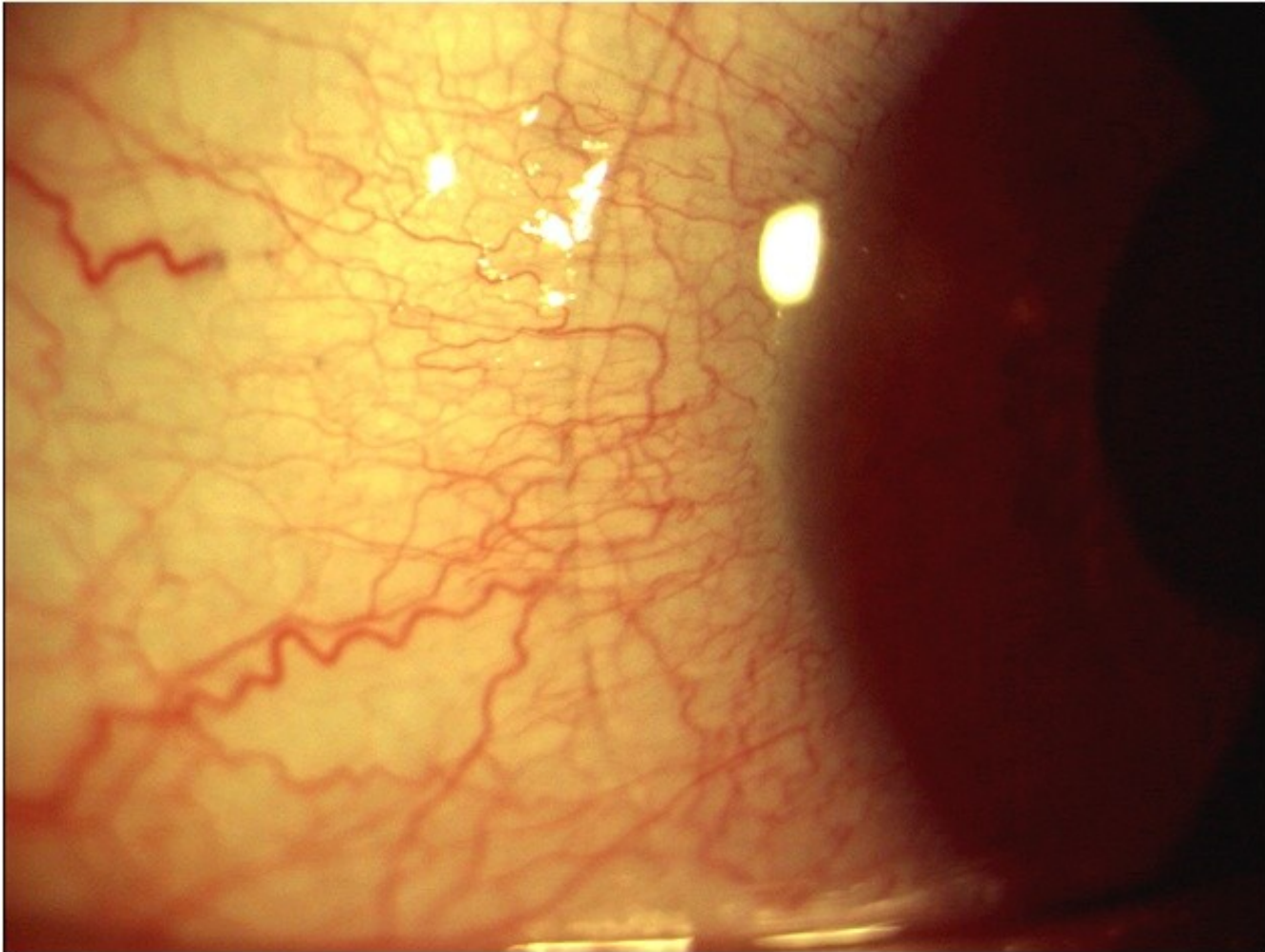
Subjektive Befunde - Voting

- Worauf achten Sie besonders in Ihrer Untersuchung?
 1. BUT / Stippungen der Cornea
 2. Pupillenreflexe
 3. Conjunctiva
 4. Lidränder / Meibom'sche Drüsen
 5. Sauerstoffversorgung (Neovaskularisation, Ödeme)

freedom to see




Objektive Befunde



freedom to see

Objektive Befunde



freedom to see

Objektive Befunde

- Conjunctiva Rötung Grad 2
- Lidränder
 - Rötung und Verdickung (inkl Gefäße)
 - Collarettes um die Haarfollikel
 - Meibomian Gland Dysfunction Grad 2
- Cornea
 - Stippungen superior und inferior,
 - BUT in diesem Bereich nur 3-4”

freedom to see



Analyse - Voting

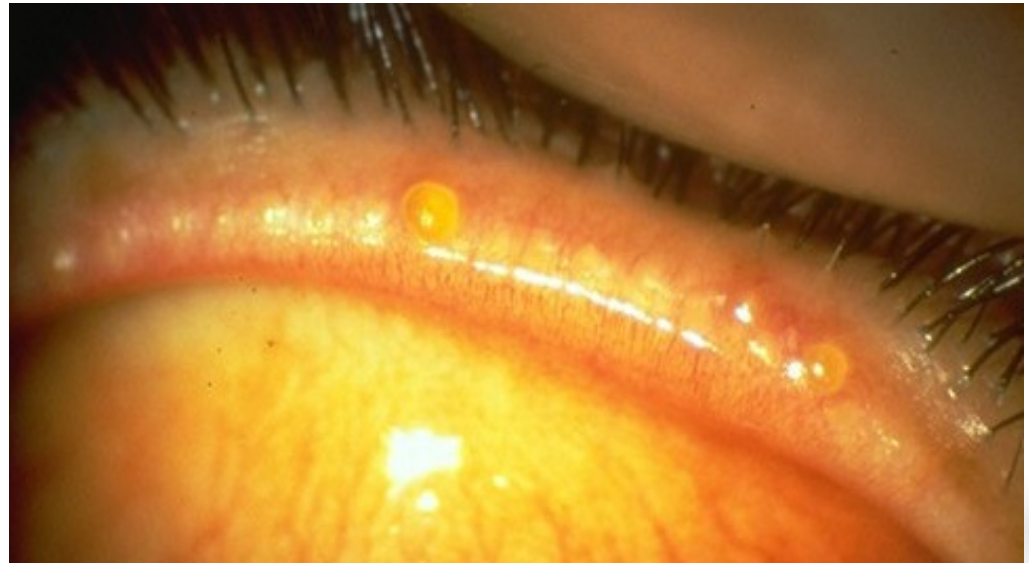
- Mögliche Ursachen für die Befunde?
 1. SICS - Pflegemittel induzierte Stippung
 2. Kontaktlinsenunverträglichkeit (Silikon)
 3. Viraler Infekt
 4. Bakterielle Lidrandentzündung
 5. Dry Eye Syndrom (schlechter Tränenfilm)

freedom to see



Analyse

- bakterielle Lidrandentzündung
(chronische MGD als Ursache)



freedom to see

Plan - Voting

- Welches weitere Vorgehen ist angezeigt?
 1. Beobachten, keine unmittelbare Schritte notwendig
 2. Augenarztüberweisung innerhalb 3-4h
 3. Lidrandpflege
 4. Tränenersatz (Konservierungsstoff frei)
 5. Sistierung des Kontaktlinsen tragens

freedom to see



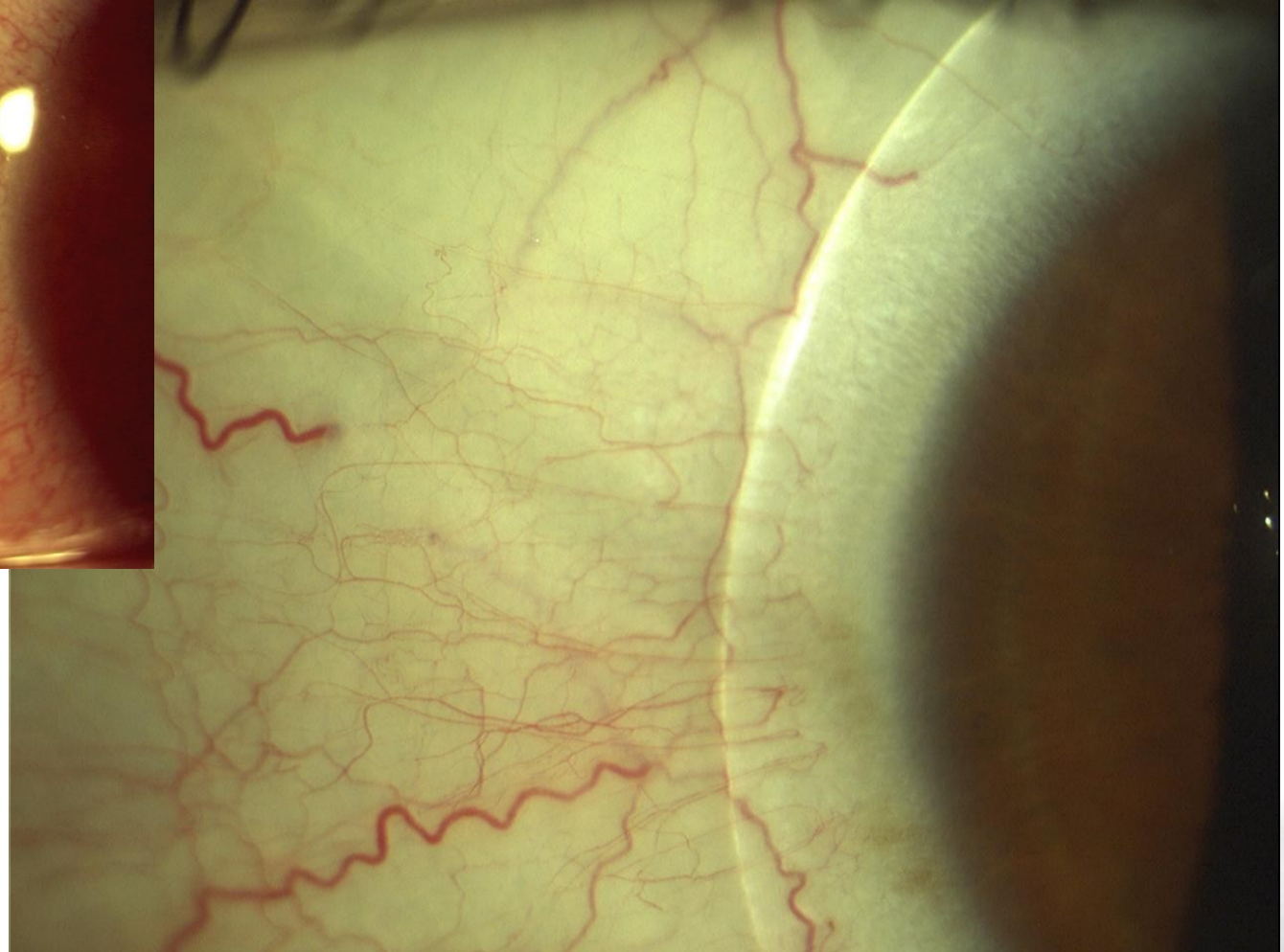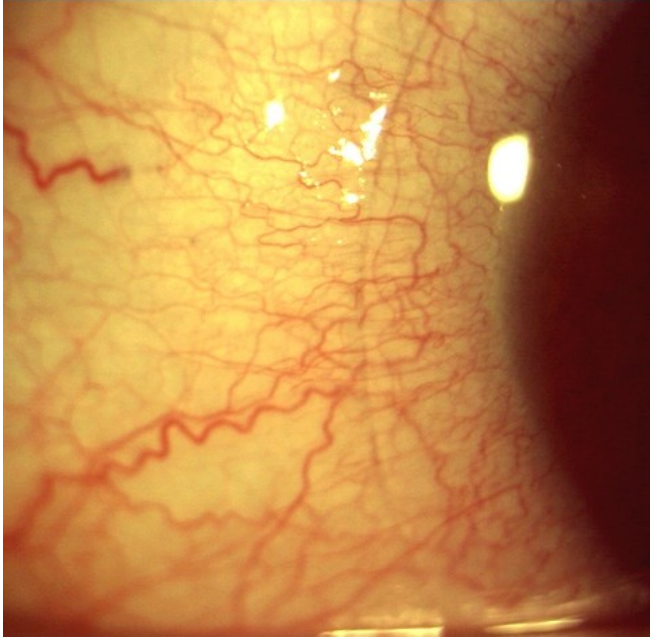
Plan

- Gewählte Strategie:
 - Intensive Lidpflege (bakterieller Infekt)
- Prophylaxe (MGD):
 - Warme Kompressen
 - Lidpflege
 - Omega-3 Fettsäuren (Ernährungsergänzung)

freedom to see



6 Monate später



freedom to see

Download:



Michael Wyss

M.Sc. Optometrist FAAO

kontaktlinsenstudio baertschi, Bern / Switzerland

mwyss@eyeness.ch / www.eyeness.ch/news/download

freedom to see

