Dieser Beitrag stammt aus **die Kontaktlinse 11/2016 -**

Therapeutische Kontaktlinsen – wenn Kontaktlinsen gut tun

Michael Wyss[1]

Kontaktlinsen haben bei den Ophthalmologen nicht gerade den Ruf gesund zu sein. Und doch werden Kontaktlinsen zur Unterstützung und Förderung der Gesundheit des Auges eingesetzt. Sucht man wissenschaftliche Publikationen zum Thema therapeutischer Kontaktlinsen, erscheinen mehr als 2900 Treffer in pubmed. Davon betreffen alleine knapp 1000 Publikationen die Verwendung der Kontaktlinse als Träger von Wirkstoffen und Medikamenten. Hier wird sich in der nahen Zukunft so einiges bewegen. Das riesige Gebiet der visuellen Rehablilitation bei cornealen Pathologien wie Keratokonus oder bei irregulären Topographien der Cornea (z.B. nach refraktiver Chirurgie) ist dabei noch nicht einmal berücksichtigt.

Anpass-Strategie

Therapeutische Kontaktlinsen sollten so angepasst werden, dass die Hornhautphysiologie so gering wie möglich negativ beeinträchtigt wird. Dazu kommen je nach Zielsetzung und Anwendungsgebiet viele Arten von Kontaktlinsenmaterialien, Geometrien und Tragemodi in Frage. Auch gewöhnliche Silikonhydrogel-Austauschlinsen spielen hierbei durchaus eine wichtige Rolle. Eine enge Zusammenarbeit mit dem betreuenden Ophthalmologen ist selbstverständlich und unabdingbar. In diesem Artikel werden verschiedene Fälle beleuchtet, in denen frei zugängliche Kontaktlinsen erfolgreich als Therapie verwendet wurden. Die reine visuelle Rehabilitation und das Gebiet der Nutzung der Kontaktlinse als Träger von therapeutischen Substanzen wurden bewusst ausgelassen. Die Ziele der therapeutischen Versorgung mittels Kontaktlinsen in diesem Artikel umfassen folgende Themenbereiche:

- Schutz der Augenoberfläche vor Partikeln, Austrocknung und mechanischer Beanspruchung
- Schmerzlinderung und Komfortsteigerung
- Unterstützung und Beschleunigung der Heilung
- Kosmetische Rehabilitation

Anwendungsgebiete aus unserer Praxis

Es werden in der Folge einige von uns mit therapeutischen Kontaktlinsen versorgte Fälle aufgeführt. Dies mit dem Ziel, die heutigen Möglichkeiten einer gezielten Kontaktlinsenversorgung aufzeigen zu können. Die Fälle sind stark zusammengefasst, eine Anpassung kann sich teilweise relativ zeitaufwendig gestalten. Zusätzlich ist in den meisten Fällen ein engmaschiges, interdisziplinäres Co-Management mit dem betreuenden Ophthalmologen absolut notwendig.

Expositions-Keratitis

Patient MP, 33 jähriger Kaukasier, die Trockenheit mit Kontaktlinsen war der Hauptgrund für eine LASIK vor 3 Jahren. Nun ist postoperativ die Sicca Symptomatik weiter angestiegen, insbesondere am Morgen. Es werden alle 2 Stunden Nachbenetzungslösungen getropft. An der Spaltlampe zeigten sich neben dem typischen Bild nach LASIK massive Stippungen Grad 3 inferior und eine Meibomdrüsen-Dysfunktion Grad 2, invasiver BUT (break up time) lediglich 2 Sekunden. (Bild 1)

Da subjektiv die größten Probleme morgens auftreten, ist eine evaporative Sicca als Hauptursache eher unwahrscheinlich. Ein noctaler Lagophthalmus könnte als Ursache verantwortlich sein. Eine plano Silikonhydrogel-Kontaktlinse aus Lotrafilcon A soll die Cornea über Nacht vor dem Austrocknen schützen. Tagsüber wird keine Kontaktlinse getragen. Nach 6 Monaten ist die Sicca Symptomatik deutlich reduziert, BUT beträgt nun 9 Sekunden und die Nachbenetzungslösungen sind nur noch sporadisch im Einsatz. (Bild 2)

Es ist anzunehmen, dass der frühere Misserfolg der Kontaktlinsen und die daraus resultierte LASIK zu einem guten Teil auf den noctalen Lagophthalmus zurück zu führen ist.

Auto-Immun-Erkrankungen

Patientin MH, 47, Kaukasierin mit Lyell Syndrom / Stevens – Johnson Syndrom seit 2002. Subjektiv klagte die Patientin über extreme Photophobie und Hyperämie, starke okuläre Schmerzen und im besten Fall eine Hell-Dunkel Wahrnehmung. Status nach mehreren Keratoplastiken, inklusive Amniom – Membran-Transplantationen. (Bild 3)

Es wurde eine maßgefertigte, hoch wasserhaltige Verbandslinse mit Ø 17.00 zum Dauertragen verwendet. Ziel ist in erster Linie, die Wundheilung zu begünstigen und zu beschleunigen, zusätzlich dient die Kontaktlinse als Schutz der Membran beim Lidschlag und sollte durch das Abdecken der Fäden eine deutliche mechanische Entlastung bieten.

Die Kontaktlinse führte zu einer deutlich reduzierten Photophobie, weniger Hyperämie und Schmerzen. Die Notwendigkeit von erneuten Transplantationen konnte nicht verhindert, aber leicht verzögert werden. Die Kontaktlinse führte zu keiner nennenswerten visuellen Verbesserung. (Bild 4)

Cornea-Dystrophien

Patientin RD, 46, Kaukasierin, gittrige Dystrophie OU, penetrierende Keratoplastik OS vor 15 Jahren, subjektiv klagte die Patientin über extreme Photophobie und Hyperämie OU, häufig Schmerzen OD und Visusprobleme insbesondere am Bildschirm. Versuch vor 15 Jahren mit weichen Kontaktlinsen scheiterte. Medikamentation: Dexafree, Vitamin A Salbe Nocturne. Bester korrigierter Visus OD lag bei 0.63 An der Spaltlampe ist die gittrige Dystrophie mit den stromalen Linien sehr schön ersichtlich. Zusätzlich sind mittels Fluoreszein große Epithelveränderungen ersichtlich. (Bild 5)

Die rezidiven Erosionen sollten mit therapeutischer Kontaktlinse überbrückt werden, damit eine adäquate Wundheilung stattfinden und damit die Rezidivrate re-

[1] *M.Sc. Optometrist FAAO, SBAO*

Dieser Beitrag stammt aus **die Kontaktlinse 11/2016 -**

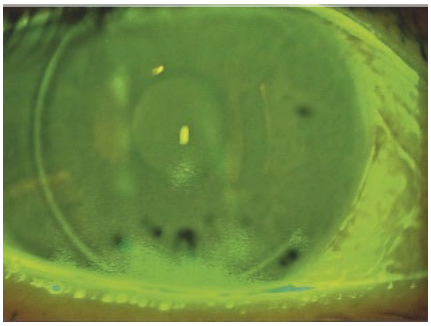

Bild 1: Status nach LASIK und nocturnem Lagophthalmus

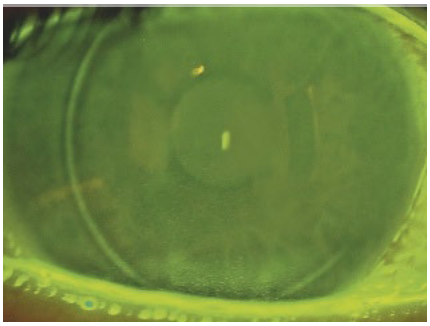

Bild 2: Status nach LASIK und Silikonhydrogel-Kontaktlinse

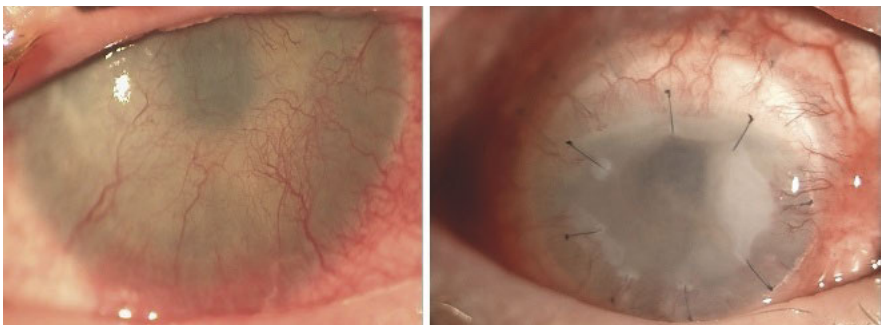

Bild 3: Lyell-Syndrom und Amniom Membran im Jahr 2002 (links) und 2014 (rechts)

Bild 4: Lyell-Syndrom mit hydrophiler Kontaktlinse

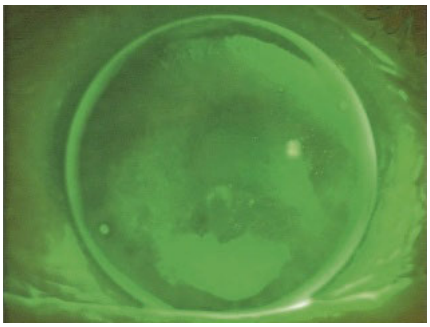

Bild 6: Gittrige Dystrophie mit formstabiler Kontaktlinse

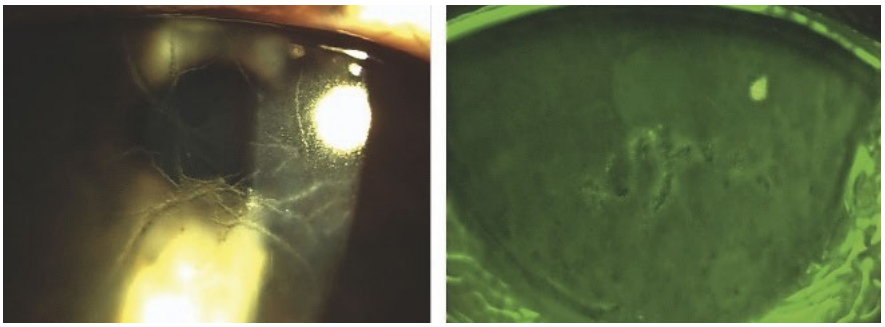

Bild 5: Gittrige Dystrophie

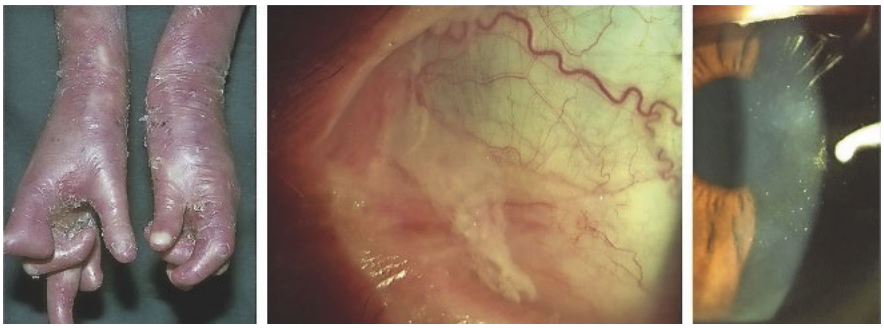

Bild 7: Epidermolysis Bullosa Dystrophica (EB)

duziert werden kann. Um als Sekundärziel auch eine visuelle Rehabilitation zu erreichen, wurde eine formstabile, perilimbale, bitorische Kontaktlinse Ø 11.20 angepasst. (Bild 6)
Im folgenden Jahr nach Anpassung der Kontaktlinse wurde nur eine rezidive Erosio mit Schmerzen durchlebt. In der Spaltlampe ist die Dystrophie weiterhin ersichtlich, es sind aber nur noch einzelne fluoreszeinpositive Areale zu beobachten. Visus nun deutlich höher, je nach Status der Cornea zwischen 0.80 und 1.0.

Oberflächen-Erkrankungen

Patientin MZ, 26, Kaukasierin, mit Epidermolysis Bullosa Dystrophica (EB), einer dermatologischen Erkrankung, welche häufig zu rezidivierenden Erosionen der Cornea mit Episoden von Schmerz, Photophobie und Epiphora führt. Zusätzlich kam es regelmäßig zu Symblepharonbildungen, die durch den Augenarzt alle 1-2 Monate chirurgisch entfernt werden mussten. An der Spaltlampe sind die Lidverwachsungen und die stromalen Narben der Cornea deutlich zu erkennen. (Bild 7)
Als therapeutische Kontaktlinsen wurden von 2006 - 2012 torische SiHy Senoflicon A verwendet, die eine Woche hindurch getragen wurden. Seit 2012 wurden bitorische Sklerallinsen Ø 16.00 zur zusätzlichen visuellen Rehabilitation angepasst. Als Ziel sollten die rezidiven Erosionen überbrückt werden, die Wundheilung beschleunigt werden und die Rezidivrate reduziert werden. Der okuläre Status nach 9 Jahren ist überaus erfreulich. Die Patientin ist absolut symptomfrei, eine Symblepharon Neubildung muss nur noch einmal jährlich chirurgisch entfernt werden. (Bild 8)

Status nach Infektionen

Patient SD, 50, männlich, Kaukasier, seit einer Keratoconjunctivitis Epidemica KCE 2010 (Adenovirus) starke Sicca Symptomatik, und zusätzlich ist der bestkorrigierte Visus seit der Infektion auf Grund des irregulären Astigmatismus mit 0.40 OD stark reduziert. Objektiv zeigten sich stromale Numuli OD>OS mit golfballähnlichen Arealen mit Fluoreszein Pooling. Die Conjunctiva zeigte eine starke Hyperämie Grad 3 OU. Eine Sicca Symptomatik ist eine häufige Komplikation nach viralen Infekten, da die Glycokalix der Epithelzellen zerstört wird und dadurch der Tränenfilm nicht mehr genügend an der Epitheloberfläche haftet. (Bild 9)

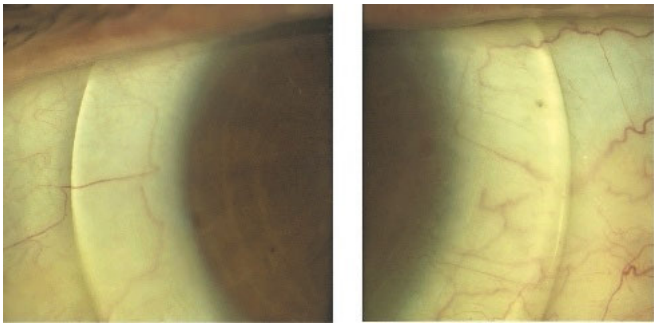

Bild 8: EB mit Sklerallinsen

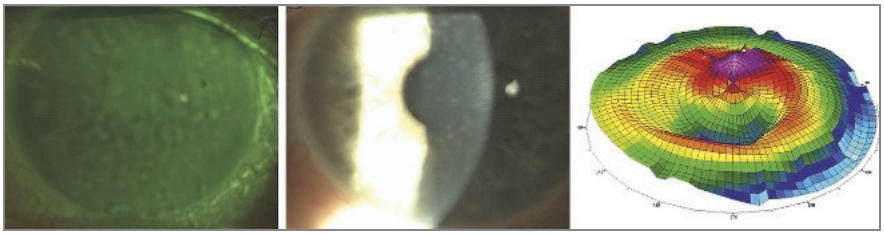

Bild 9: Status nach Keratoconjunctivitis Epidemica KCE

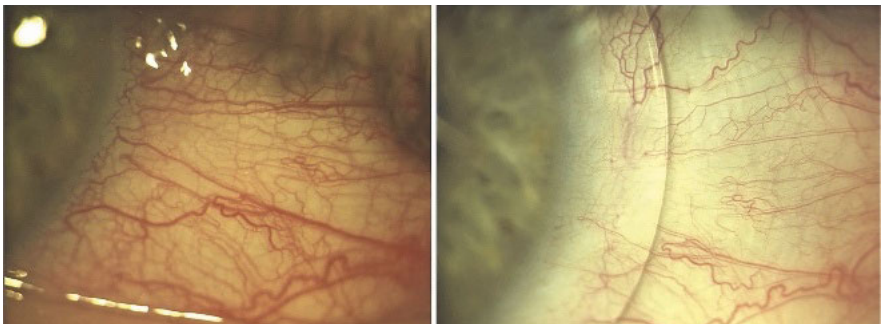

Bild 10: KCE mit Sklerallinsen – links vorher, rechts nachher

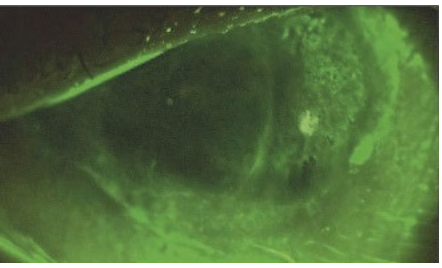

Bild 11: Status nach Autounfall

Bild 12: Blendempfindlichkeit vor und nach Anpassung der Sklerallinsen

In der Folge wurde die gesamte Cornea mit therapeutischen Kontaktlinsen überbrückt, um die Sicca Symptomatik zu reduzieren oder gar eliminieren zu können. Um gleichzeitig eine visuelle Rehabilitation zu erreichen, wurden Sklerallinsen Ø 16.00 angepasst. Nach der Kontaktlinsenversorgung ist die Sicca Symptomatik komplett verschwunden, die Reduktion der Hyperämie von Grad 3 auf Grad 1 nach 9 Monaten ist beeindruckend. (Bild 10) Dank der Presbyopieversorgung durch Monovision stieg der Visus OU auf 1.0 Ferne und Nähe.

Status nach Trauma

Patient DS, 54, männlich, Status nach Trauma (Autounfall) mit Aniridie, Aphakie und Corneabeteiligung OU, starke Sicca Symptomatik und extreme Photophobie OD>OS, der Visus ist aufgrund der cornealen Vernarbung und daraus resultierender irregulärer Topographie stark vermindert und der Patient hat monokulare Doppelbilder OD>OS. Neben den stromalen Narben der Cornea sind die fluoreszeinpositiven Areale gut erkennbar. Die Conjunctiva zeigte eine Hyperämie Grad 2-3 (Bild 11). Auch hier wurde die gesamte Cornea mit therapeutischen Sklerallinsen Ø 16.00 überbrückt, um einerseits die Sicca Symptomatik zu reduzieren und andererseits auch mittels Irisprint mit klarer Pupille eine Reduktion der Photophobie zu erreichen. Die Ergebnisse sind überaus erfreulich. Die Sicca Symptomatik konnte komplett eliminiert werden, die Hyperämie von Grad 2-3 auf Grad 1 reduziert und die Photophobie stark reduziert werden. Zusätzlich stieg der Visus auf 0.63, und noch viel wichtiger, ohne monokularen Doppelbilder. (Bild 12)

Fazit und Diskussion

Therapeutische Kontaktlinsen sind für die betroffenen Patienten ein wahrer Segen. Neben der primär gewünschten Verbesserung der okulären Beschwerden wirken die Kontaktlinsen sehr oft sekundär unterstützend in der optischen Abbildungsqualität der Cornea und führen somit oftmals zu einer deutlichen Visussteigerung. Das Spektrum der heute möglichen Materialien und Geometrien ist enorm. Insbesondere die Sklerallinsen bieten durch das komplette Überbrücken der Cornea unglaubliche Möglichkeiten. Die Anpassung ist fachlich bereichernd, herausfordernd und enorm befriedigend. Einfühlungsvermögen und sehr gutes sowohl okkuläres Fachwissen, als auch in der Kontaktologie, sind unabdingbar. Manchmal braucht es auch einfach eine gehörige Portion Mut, um auf ein pathologisches Auge eine Kontaktlinse aufzusetzen. Das interdisziplinäre Co-Management mit dem behandelnden Ophthalmologen ist zusätzlich ein Gewinn für beide Seiten.

Der Autor:
Michael Wyss
mwyss@eyeness.ch