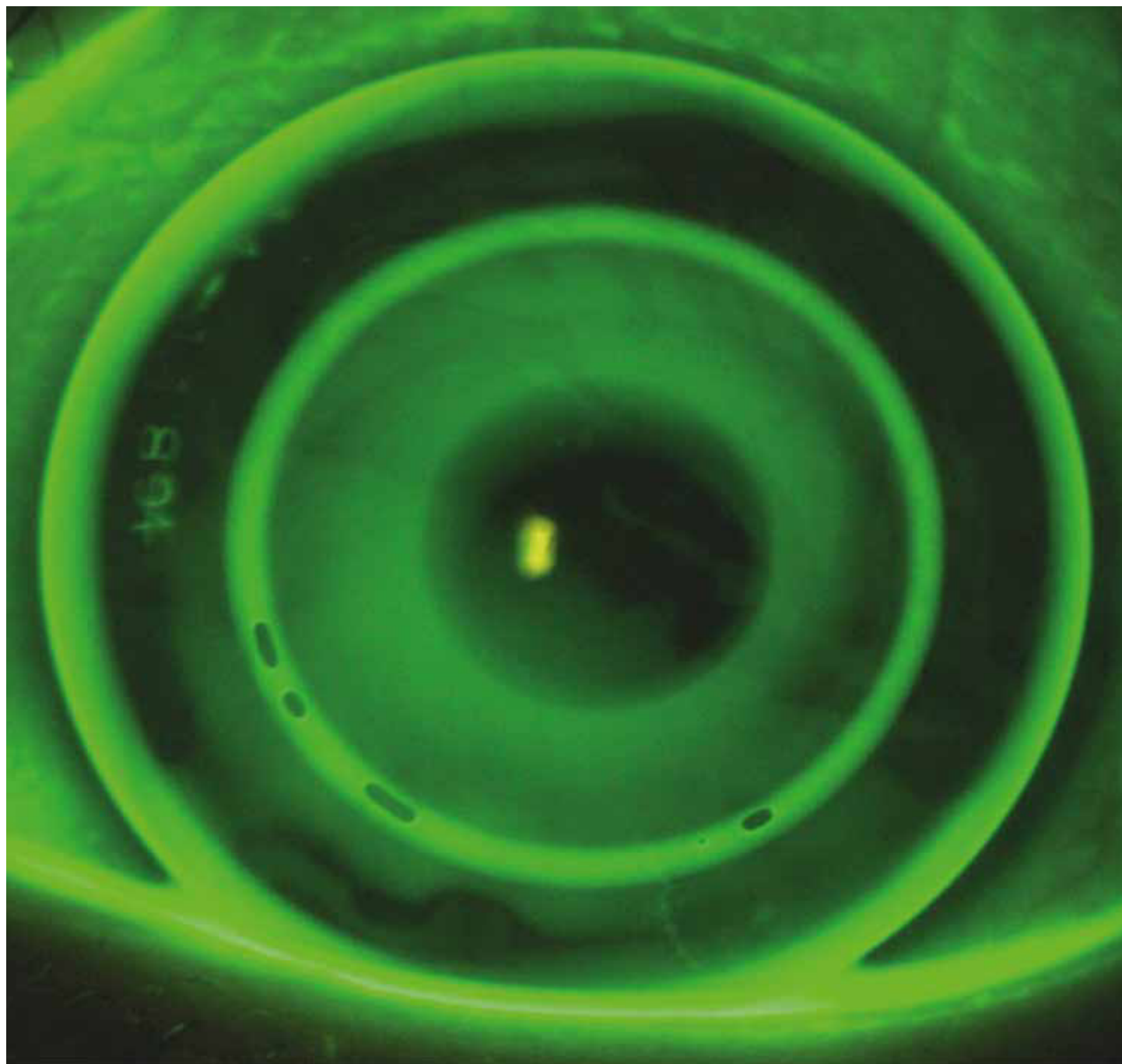


# OCL

Optometry & Contact Lenses



# Presbyopie Management mittels Orthokeratologie

Michael Wyss<sup>1,2</sup>

<sup>1</sup> M.Sc. FAAO · <sup>2</sup> Eyeness AG, Bern, Schweiz

*Eingereicht 29. Dezember 2021; angenommen 16. März 2022*  
*Received 29 December 2021; accepted 16 March 2022*

## Zusammenfassung

**Zweck.** Mit der älter werdenden Bevölkerung ist auch das Management der Presbyopie mittels Kontaktlinsen zum Alltag geworden und die Marktpenetration wächst stetig. Ziel dieses Artikels ist es, die verschiedenen Lösungsansätze für presbyope Patient\*innen mittels Orthokeratologie zu diskutieren und aufzuzeigen.

**Material und Methoden.** Das Management der Presbyopie mittels multifokaler Orthokeratologie stellt zusätzliche Anforderungen an die Kontaktlinsenspezialist\*innen wie auch an das spezialisierte Labor. Auf Basis der Erfahrungen des Autors mit der Anpassung multifokaler Orthokeratologie Kontaktlinsen werden unterschiedliche Versorgungsarten im Bereich des Presbyopie Management unter der Berücksichtigung eines adäquaten kontaktoptischen Betreuungsmangement diskutiert.

**Ergebnisse.** Grundsätzlich sind heute alle Orthokeratologie Varianten mit einem multifokalen Design erhältlich. Bedingt durch das breitere multifokale Rückflächendesign benötigt die Adaptations- und Modulationszeit bis zum Erreichen des stabilen Endresultates rund eine Woche länger als bei der traditionellen Orthokeratologie. Eine adäquate Betreuung der Patient\*innen ist von großer Wichtigkeit.

**Fazit.** Presbyopie sollte nicht als Kontraindikation bei der Orthokeratologie angesehen werden. Die multifokalen Designs funktionieren nachhaltig gut und stehen den bekannten Kontaktlinsen Presbyopie-Lösungen in nichts nach.

## Schlüsselwörter

Presbyopie, Orthokeratologie, Kontaktlinsen

# Presbyopia management using orthokeratology

## Abstract

**Purpose.** With the aging population, management of presbyopia by contact lenses has become commonplace and market penetration is growing steadily. The purpose of this article is to discuss and highlight the different approaches to presbyopic patients using orthokeratology.

**Material and Methods.** The management of presbyopia using multifocal orthokeratology requires additional demands on the contact lens specialist as well as on the specialized laboratory. Based on the author's experience with fitting multifocal orthokeratology contact lenses, different types of care in the field of presbyopia management are discussed with consideration of adequate care management.

**Results.** Today basically all orthokeratology variants are available with a multifocal design too. Due to the wider multifocal back surface design, the adaptation and modulation time until the stable final result is achieved, takes about one week longer than with traditional orthokeratology. Adequate patient care is of great importance.

**Conclusion.** Presbyopia should not be considered a contraindication to orthokeratology. The multifocal designs work well in the long term and are in no way inferior to the well-known contact lens presbyopia solutions.

## Keywords

presbyopia, orthokeratology, contact lenses

## Einleitung

Im Jahr 2015 litten weltweit 1,8 Milliarden Menschen an einer Presbyopie; hiervon hatten 826 Millionen keine oder eine unzureichende Sehkorrektur.<sup>1</sup> In der Schweiz ist die Hälfte der Bevölkerung 46 Jahre oder älter und damit im Presbyopie-Alter.<sup>2</sup> Leider bildet sich diese Tatsache noch nicht im Kontaktlinsenmarkt ab. Laut dem letzten GfK-Report vom November 2021 hat die multifokale Austauschlinse einen Marktanteil in der Schweiz von 13%;<sup>3</sup> 2016 lag der Anteil noch bei 4,5%. Das ist ein relativ starkes Wachstum, hinkt aber nach wie vor den Bedürfnissen des Marktes hinterher. Im Bereich der maßgefertigten Kontaktlinsen liegt der Anteil an multifokalen Kontaktlinsen mit 14–16% nur unwesentlich höher.<sup>4</sup> Der Anteil an Neuanpassungen mit Presbyopie-Versorgungen inklusive Monovision liegt in der Schweiz bei annähernd 33% (Morgan et al.).<sup>5</sup> Jede dritte Kontaktlinsenanpassung wurde 2020 zum Presbyopie-Management genutzt.

Eine Nische in der Kontaktlinsenversorgung stellt mit 7% Marktanteil die Orthokeratologie dar.<sup>3</sup> Sie ist eine für die Korrektur der Myopie, insbesondere des Myopie Managements, mittlerweile klinisch etablierte Methode. Seit 2009 sind auch bi- oder multifokal korrigierende Orthokeratologie-Designs von verschiedenen spezialisierten europäischen Labors erhältlich. Heute ist jede achte Orthokeratologie-Linse beim Schweizer Hersteller Falco eine multifokale Variante.<sup>6</sup> Dieser Anteil wird in Zukunft sicherlich steigen. Verantwortlich hierfür sind vor allem auch die bereits vorhandenen Träger\*innen von Orthokeratologie-Linsen, die nun in das Presbyopie-Alter eintreten. In der Anpassung solcher Presbyopie-Versorgungen mittels Orthokeratologie erleben wir aber eine gewisse Unsicherheit von Seiten der Fachpersonen. Einerseits erhalten wir von Erstpatient\*innen das Feedback, dass sie

bisher gar nicht über diese Möglichkeit informiert wurden – andererseits werden Neuversorgungen von Patient\*innen doch verhältnismäßig oft an uns überwiesen. Dabei ist die Presbyopie-Versorgung bei bestehenden Orthokeratologie-Träger\*innen nicht schwieriger, als dies bei anderen Kontaktlinsen der Fall ist.

## Presbyopie-Versorgung im Allgemeinen

Wichtig für die Versorgung von Patient\*innen mit Presbyopie-Korrekturen ist das Wissen um die visuellen Bedürfnisse der Betroffenen. Als sehr hilfreich haben sich hierfür Fragebögen oder noch besser online Formulare, welche die individuellen Daten direkt in eine Branchensoftware importieren lassen, erwiesen. Eine ausführliche und kompetente Information über die unterschiedlichen Korrekturmöglichkeiten ist in diesem Kontext vertrauensbildend. Hierzu gehört auch die Aufklärung über die notwendigen Kompromisse, die mit der jeweiligen Presbyopie-Korrektur verbunden ist. Als goldene Regel gilt, dass eine Presbyopie-Korrektur dann erfolgreich ist, wenn hiermit 80% der Sehbedürfnisse der Patient\*innen abgedeckt sind. Es ist normal, wenn für außergewöhnliche Sehanforderungen eine zusätzliche Brillenkorrektur notwendig ist.

## Augendominanz

In der Anpassung von Presbyopie-Systemen ist das Wissen um die sensorische Dominanz, also das Auge, welches in der

retinalen Rivalität dominiert, hilfreich. Die verschiedenen etablierten Methoden „Zeige Test“, „Lochblende“ und die „Nebelmethode“ zeigen lediglich die Dominanz beim Blick in die Ferne und lassen keinen Rückschluss auf das Verhalten in der Nähe zu. Folgendes Vorgehen, welches von Quinn<sup>7</sup> vorgeschlagen wurde, empfiehlt sich:

1. Subjektive Refraktion (unbedingt in Messbrille) mit maximal Pluswerten.
2. Additionsbestimmung auf gewünschte Arbeitsdistanz.
3. Nahprobe ohne Addition präsentieren.
4. Nahprobe nun mit monokularem Addition-Messglas auf dem rechten Auge „Ist die Sicht hiermit schon angenehmer?“
5. Wechseln des Messglases zwischen den beiden Augen und den Sehkomfort zwischen beiden Varianten entsprechend „Ist die Sicht angenehmer bei der ersten oder bei der zweiten Variante?“ bestimmen.
6. Gleiches Vorgehen für die Ferne.
7. Dominanzen für Nähe und Ferne notieren.

Bei Vorliegen einer Dominanz des einen Auges in der Nähe und einer Dominanz des Gegenauges in die Ferne bestehen relative große Freiheiten in der Wahl der Presbyopie-Versorgung (Monovision, unterschiedliche Additionen OU etc.). Bei Vorliegen keiner klaren Dominanz in den gezeigten Varianten und/oder der Dominanz des selben Auges für die Nähe und Ferne ist eine unterschiedliche Korrektur für beide Augen schwierig bis unmöglich. In einem solchen Fall ist eine Korrektur „binokular so harmonisch wie möglich“ angezeigt.

### Presbyopie-Management mittels Orthokeratologie

Der Additionsbedarf liegt bei bestehenden Orthokeratologie-Träger\*innen deutlich niedriger, als dies rein statistisch zu erwarten ist. In unserer Praxis fällt zusätzlich auf, dass die Umrüstung auf eine Presbyopie-Lösung bei Orthokeratologie erst im Alter von 49 bis 53 Jahren stattfindet. Das ist deutlich später als bei der „normalen“ Bevölkerung. Eine mögliche Erklärung hierfür ist der starke Ring mit Pluswirkung um die zentrale Fernzone, dem sogenannten „Bulls Eye“. Abhängig von der Myopie variiert die damit erhaltene periphere Addition beträchtlich. (Bild 1) Durch die peripheren, cornealen Veränderung, ergibt sich eine relative Myopie in der Peripherie der Retina.<sup>8</sup> Diese periphere Myopie könnte beim Sehen in die Nähe unterstützend wirken. In Studien zur Akkommodation bei Kindern mit Orthokeratologie ist nur ein kleiner diesbezüglicher Effekt festgestellt worden.<sup>9,10</sup> Dies korrespondiert auch mit Erkenntnissen, dass es in Verbindung mit bi- oder multifokalen Kontaktlinsen bei einem Myopie-Management bei Kindern zu keinen großen Veränderungen in der Akkommodation kommt.<sup>11,12</sup> Leider finden sich zum Thema „Presbyopie und Akkommodation im Zusammenhang mit Orthokeratologie“ keine Studien – es ist sicherlich eine interessante Fragestellung für die Zukunft.

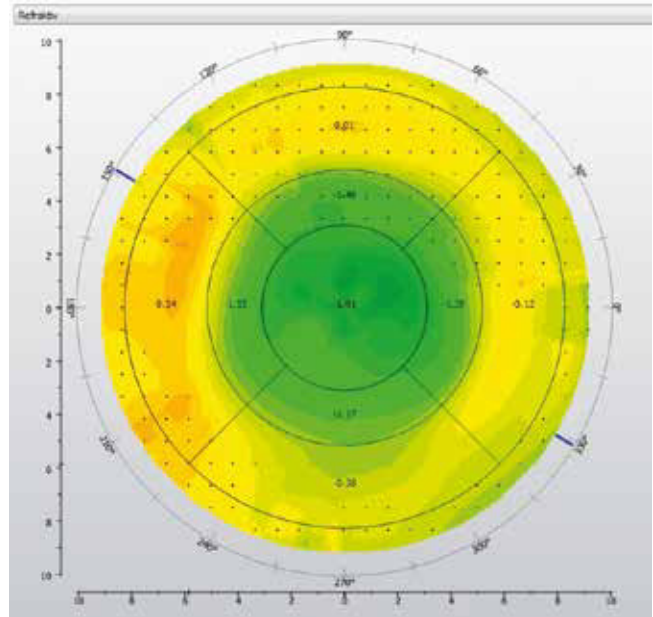


Bild 1: Sagittale Darstellung einer -1,75 dpt Myopie Orthokeratologie, beachte die relative Addition bei 6 mm Durchmesser von rund +1,25 dpt

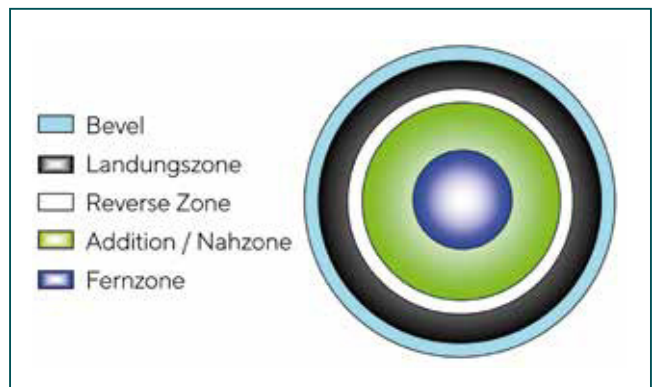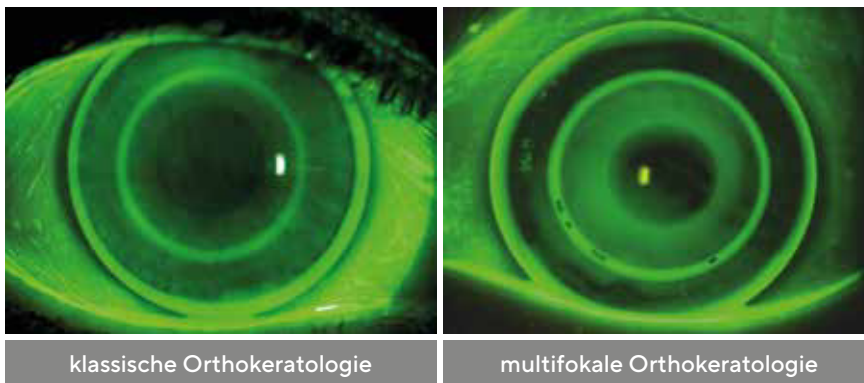


Bild 2: Schematische Darstellung einer multifokalen Geometrie, Falco Kontaktlinsen

### Anpassung multifokaler Orthokeratologie-Kontaktlinsen

Das multifokale Design dieser Kontaktlinsen besteht aus einer klassischen Orthokeratologie-Geometrie mit zentraler Fernoptik und einer entsprechenden „Revers-Zone“ zur Annäherung an die Augenoberfläche. Hieran folgen die korneale Landezone und ein wählbarer Randbevel zur Optimierung des Tränen austausches. Die multifokale Additionszone schließt nahtlos an die zentrale Fernzone an und endet vor der „Revers-Zone“. Die Stärke der Addition ist hierbei genauso wie alle Zonengrößen für einen größtmöglichen Anpasserfolg individuell wählbar. (Bild 2)

Nach der Durchführung einer subjektiven Fern- und Nahrefraktion, wird eine Topographie der Hornhautoberfläche erstellt. Diese wenige Daten reichen bereits aus, damit das Labor die individuellen Kontaktlinsen berechnen kann. Das Fluoreszeinbild zeigt das typische Orthokeratologie-



**Bild 3:** Fluoreszeinbilder der klassischen Orthokeratologie versus multifokaler Orthokeratologie

Fluoreszein-Muster mit einer wichtigen Unterscheidung. Die „Revers-Zone“ präsentiert sich bei diesem Design breiter als bei den Einstärken Geometrien. Bei genauerem Betrachten erkennt man die zusätzliche Zone für die Addition sehr gut, welche sich unbedingt von der eigentlichen „Revers-Zone“ abheben muss. (Bild 3)

Grundsätzlich sind alle Orthokeratologie-Varianten als multifokales Design erhältlich. Es kann also bei bestehenden Patient\*innen das vorherige Design übernommen und lediglich die gewünschte Addition eingefügt werden. Erstversorgungen können direkt mit dem multifokalen Design erfolgen; es ist kein Umweg über eine reguläre Anpassung nötig.

## Ergebnisse

Bedingt durch das breitere multifokale Rückflächendesign benötigt die Adaptations- und Modulationszeit bis zum Erreichen des stabilen Endresultates rund eine Woche länger als bei der traditionellen Orthokeratologie. Es ist also etwas mehr Geduld und eine entsprechende Kommunikation mit den Patient\*innen erforderlich. Die Topografie sollte nach einem Monat eine gut zentrierte, stabile und reguläre Behandlungszone aufweisen. Die zentrale Fernkorrektionszone zeigt sich erwartungsgemäß etwas kleiner als bei der traditionellen Orthokeratologie. Der Fernvisus wird leicht unter der reinen Fernkorrektur zu erwarten sein, sinkt aber nur gering um 2,3 Buchstaben.<sup>13</sup> Interessanterweise ist keine signifikante Reduktion der Kontrastempfindlichkeit im Vergleich zur normalen Orthokeratologie zu erwarten.<sup>13</sup> Im Bedarfsfall muss die jeweilige Zonengröße oder Additionsstärke an die Bedürfnisse der Patient\*innen nachträglich noch adaptiert werden. Hierbei gelten die bekannten Möglichkeiten und Risiken der simultanen, multifokalen Presbyopie-Versorgung.

## Stolperfallen in der Anpassung

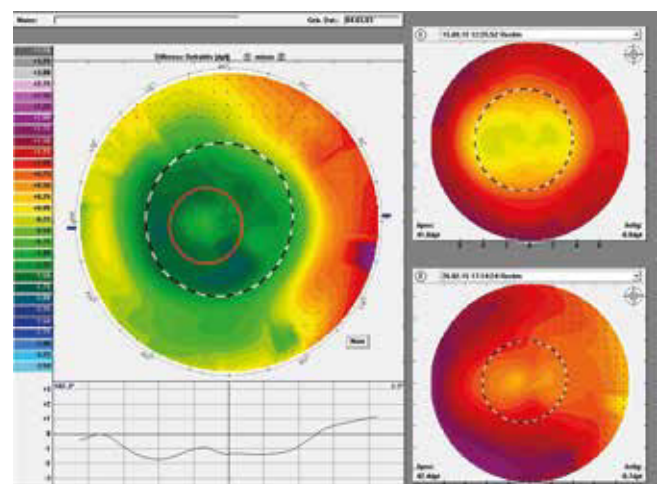
Vorsicht ist geboten, wenn der Additionsbedarf höher als die bestehende Myopie liegt (z. B. -1,0 dpt Myopie mit +2,0 dpt Addition); dies sind schwierige Anpassungen, da der periphere Additionsring um einen höheren Wert ansteigen muss, als dies die Korrektur der Myopie eigentlich verursacht. Der Additionsbereich muss also steiler sein als die eigent-

liche Reverse Zone, dies ist zwar technisch machbar, hat aber starke Auswirkung auf die Hydrostatik der ganzen Linsengeometrie.

Eine weitere wichtige Regel besagt, keine Korrektionsänderungen vorzunehmen, wenn der Sitz der Kontaktlinse noch nicht stimmt. Dies trifft im besonderen Maße auch auf die Presbyopie-Versorgung zu. Zur Beurteilung des Sitzverhaltens der Kontaktlinse in der Nacht und des daraus resultierenden Sehergebnisses, ist eine Beurteilung der Topographie mittels Differentialansicht unverzichtbar. Ein Beispiel hierfür ist Bild 4, welches ein Central Island zeigt. Ohne Vergleichsdarstellung ist dieses unmöglich zu erkennen. Das obere kleine Bild zeigt die aktuelle, scheinbar perfekte Topographie mit Orthokeratologie, das untere die Ursprungsmessung vor Orthokeratologie.

Die sagittal oder tangential Ansichten beschreiben unterschiedliche Aspekte der Anpassung. Die tangentiale Ansicht gibt Aufschluss über die Zentrierung der Kontaktlinse über Nacht, die sagittale Darstellung zeigt die effektiven refraktiven Veränderungen. Die wichtigsten Problempunkte in der Anpassung sind folgende:

- High Rider (Smiley) = Scheiteltiefe zu gering
- Low Rider (Sadly) = Scheiteltiefe zu hoch
- Central Island = Kontaktlinsen kleben oder zu steile Reverse Zone



**Bild 4:** Differential Mapping (Vergleichsansicht) mit Central Island

Ist die Fehlerquelle bekannt, so ist die Behebung derselben ohne Große Mühe möglich. Das Fluoreszeinbild zeigt, an welchem Parameter des Designs geändert werden muss. Zeigt zum Beispiel die Topographie einen High Rider und das Fluoreszeinbild einer Kontaktlinse eine zu flache Peripherie, muss die Abflachung (n. E.) entsprechend kleiner gewählt werden. Ist das Fluoreszeinbild hingegen wie gewünscht, und es zeigt sich dennoch in der Topographie ein High Rider, muss die Scheiteltiefe mittels der „Revers-Zone“ angepasst und vertieft werden.

## Nachbetreuung

Verträglichkeit und visuelle Erlebnisse mit einer Presbyopie-Korrektur im Alltag entscheiden schlussendlich über Erfolg oder Misserfolg. Die visuelle Wahrnehmung und hiermit verbunden die Neuroadaptation ändert sich in den ersten ein bis zwei Wochen stark, weshalb in der ersten Woche keine Änderungen an den Linsen vorgenommen werden sollen. Falls sich die Patient\*innen in den ersten Tagen melden, sollten sie davon überzeugt werden, dass erste Veränderungen an den Kontaktlinsen frühestens nach ein bis zwei Wochen Tragezeit vorgenommen werden soll. Ist die Anpassung erfolgreich abgeschlossen, sind Nachkontrollen alle sechs Monate enorm wichtig und unabdingbar. Hierzu gehören die Anamnese, der freie Visus, Refraktion, Topographie, Spaltlampenuntersuchung mit Fluoreszein und eine Sitzkontrolle der Kontaktlinsen. Jegliche zentrale Stippungen der Hornhaut auf Grund des Pflegemittels oder aufgrund von morgendlichem Kleben der Kontaktlinsen müssen unbedingt behoben werden. Das Epithel ist die Barriere gegen Mikroorganismen und darf unter keinen Umständen kompromittiert werden. Dies ist für einen langfristigen Erfolg einer Kontaktlinsenversorgung sehr wichtig. Eigene Erfahrungen zeigen, dass bei einer Terminvergabe im Voraus die Dropout-Quote unter 5% liegt. Wenn dies nicht geschieht, steigt diese bis zu 30% an. Grundsätzlich sollen Orthokeratologie-Kontaktlinsen mindestens jährlich ausgetauscht werden.

## Diskussion und Fazit

Die Presbyopie-Versorgung mittels Kontaktlinsen ist heute auf einem hohen Niveau möglich. Sie wird in Zukunft weiter an Bedeutung zunehmen. Für eine erfolgreiche Presbyopie-Versorgung mit Kontaktlinsen bedarf es genügend Zeit in der Anpassung, ein sehr gutes Einfühlungsvermögen, Empathie und intelligente Kommunikation. Orthokeratologie erlaubt in diesem Zusammenhang die größtmögliche tägliche Freiheit und eine Erhöhung der Lebensqualität. Presbyopie sollte nicht als Kontraindikation bei der Orthokeratologie angesehen werden. Die seit 2009 erhältlichen multifokalen Designs funktionieren nachhaltig gut und stehen den bekannten anderen Kontaktlinsen Presbyopie-Lösungen in nichts nach.

## Interessenskonflikt

Der Autor hat keine finanziellen Interessen an den im Artikel erwähnten Produkten oder Firmen.

## Autor



**Michael Wyss**  
M.Sc.

E-Mail:  
mwyss@eyeness.ch

## Literatur

- 1 Fricke, T. R., Tahhan, N., Resnikoff, S., Papas, E., Burnett, A., Ho, S. M., Naduvilath, N., Naidoo, K. S. (2018). Global Prevalence of Presbyopia and Vision Impairment from Uncorrected Presbyopia. *Ophthalmology*, 125, 1492-1499.
- 2 Bundesamt für Statistik BFS. Medianalter ESPOP, STATPOP 2021. Referencing: <https://www.bfs.admin.ch/asset/de/gr-d-01.02.03.08>, Referencing: 28.12.2021.
- 3 GfK FIT Report Optik Schweiz November 2021, Issue Nr 40, data on file.
- 4 Falco Kontaktlinsen, Swisslens; Schweizer Hersteller Angaben Februar 2022 für den Schweizer Markt, data on file
- 5 Morgan, B. et al. (2021). International contact lens prescribing 2020. *Contact Lens Spectrum*, <https://www.clspectrum.com/issues/2021/january-2021/international-contact-lens-prescribing-in-2020>, Referencing: 28.12.2021.
- 6 Falco Kontaktlinsen Tägerwil. Februar 2022, data on file.
- 7 Quinn, T. Bennett, E. (2020). The Science and Art of Presbyopic Contact Lens Fitting. AAO Annual Meeting, Lecture & Workshops, Program Number 68918-CL.
- 8 Ticak, A., Walline, J. (2013). Peripheral Optics with Bifocal Soft and Corneal Reshaping Contact Lenses. *Optom. Vis. Sci.*, 90, 3-8.
- 9 Felipe-Marquez, G., Nombela-Palomo, M., Palomo-Álvarez, C., Cacho, I., Nieto-Bona, A. (2017). Binocular function changes produced in response to overnight orthokeratology. *Graefes Arch. Clin. Exp. Ophthalmol.*, 255, 179-188.
- 10 Pereira-da-Mota, A. F., Costa, J., Amorim-de-Sousa, A., González-Méijome, J. M., Queirós, A. (2020). The Impact of Overnight Orthokeratology on Accommodative Response in Myopic Subjects. *J. Clin. Med.*, 9, 3687.
- 11 Faria-Ribeiro, M., González-Méijome, J. M. (2019). Multifocal contact lenses: towards customisation? *Ophthalmic Physiol. Opt.*, 39, 37-45.
- 12 Lam, C. S. Y., Tang, W. C., Tse, D. Y.-Y., Tang, Y. Y., To, C. H. (2014). Defocus incorporated soft contact (DISC) lens slows myopia progression in Hong Kong Chinese schoolchildren: a 2-year randomised clinical trial. *Br. J. Ophthalmol.*, 98, 40-45.
- 13 Loertscher, M., Backhouse, S., Phillips, J. R. (2021). Multifocal Orthokeratology versus Conventional Orthokeratology for Myopia Control: A Paired-Eye Study. *J. Clin. Med.*, 10, 447.