

Orthokeratologie

Die «richtige» Topographie

Michael Wyss

M.Sc. Optometrist FAAO

eyeness ag, Bern / Switzerland

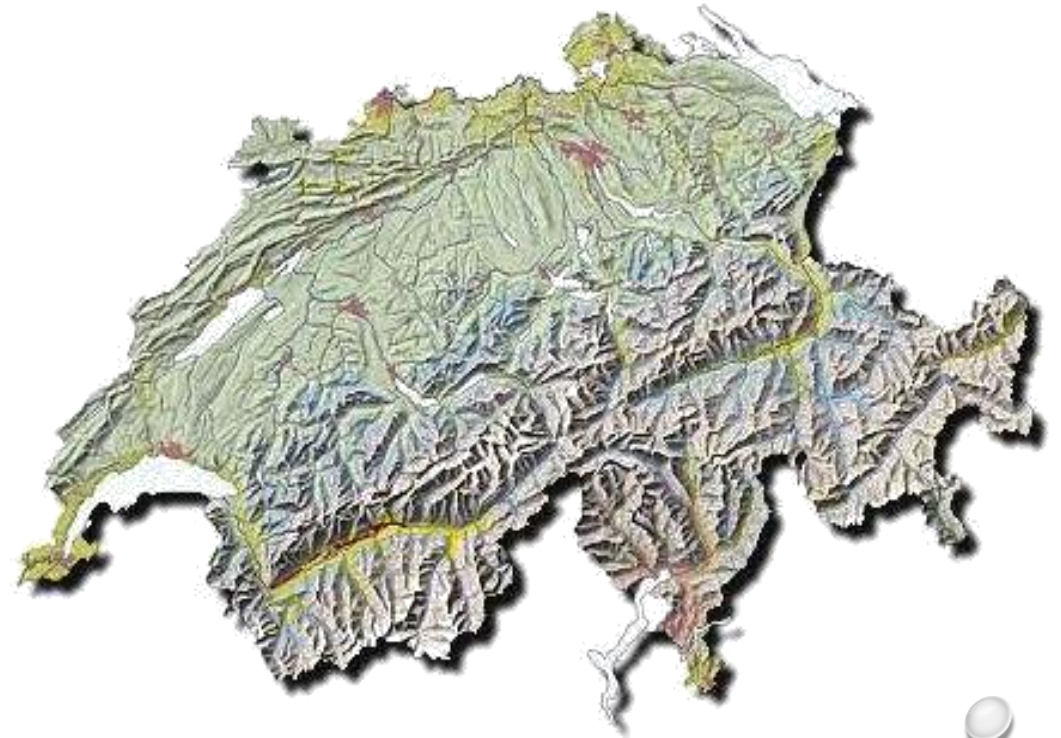mwyss@eyeness.ch



eyeness[®]
wellness für ihre augen

Interpretation Topographie

- Um die Form einer Fläche darzustellen gibt es verschiedene Methoden
- Jede Methode hat seine Vor- und Nachteile
 - und entsprechend auch unterschiedliche Anwendungen in der Optometrie

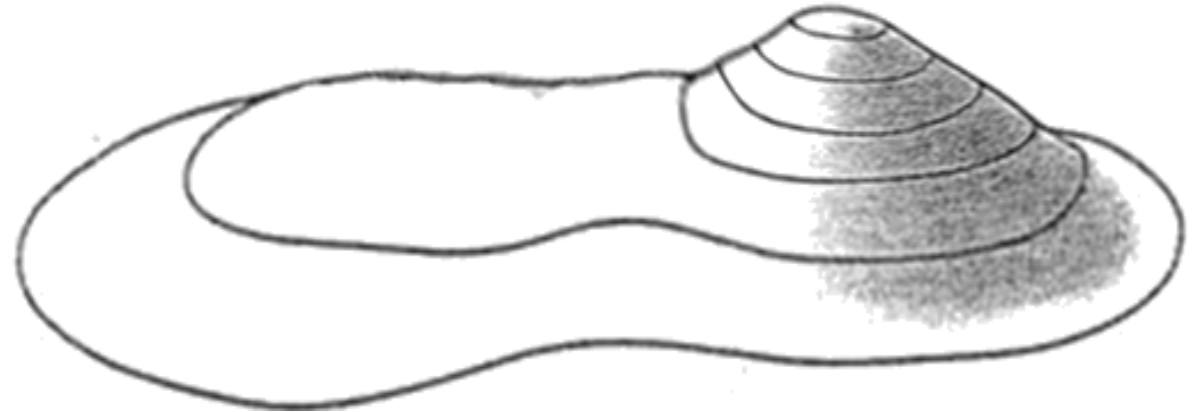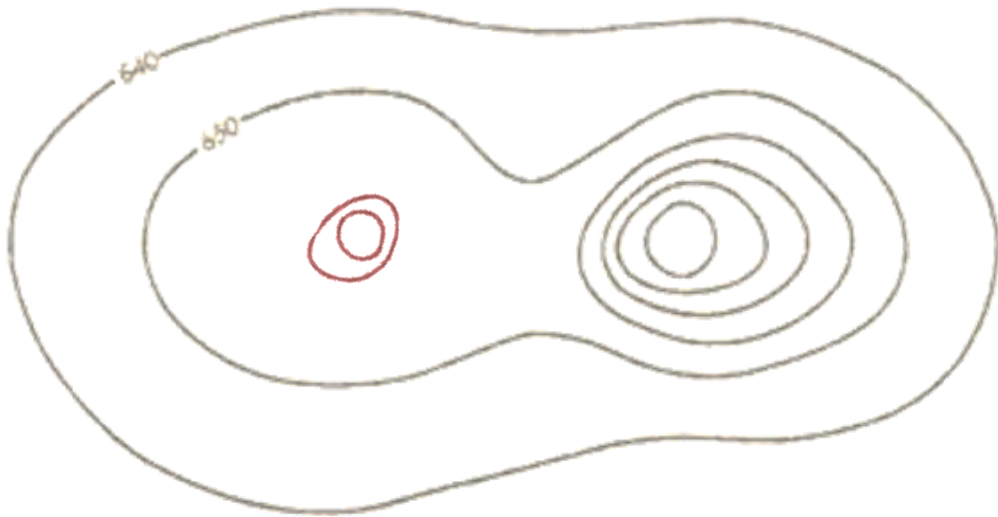


Interpretation Topographie

- **Sagittal Berechnung der cornealen Brechkraft:**
Sie misst den Krümmungsradius in Bezug auf die optische Mittelachse des Auges
- **Tangential Berechnung der geometrischen Form der Cornea:**
Sie misst den Krümmungsradius von Punkt zu Punkt (lokal), ohne zwingenden Bezug zur Mittelachse

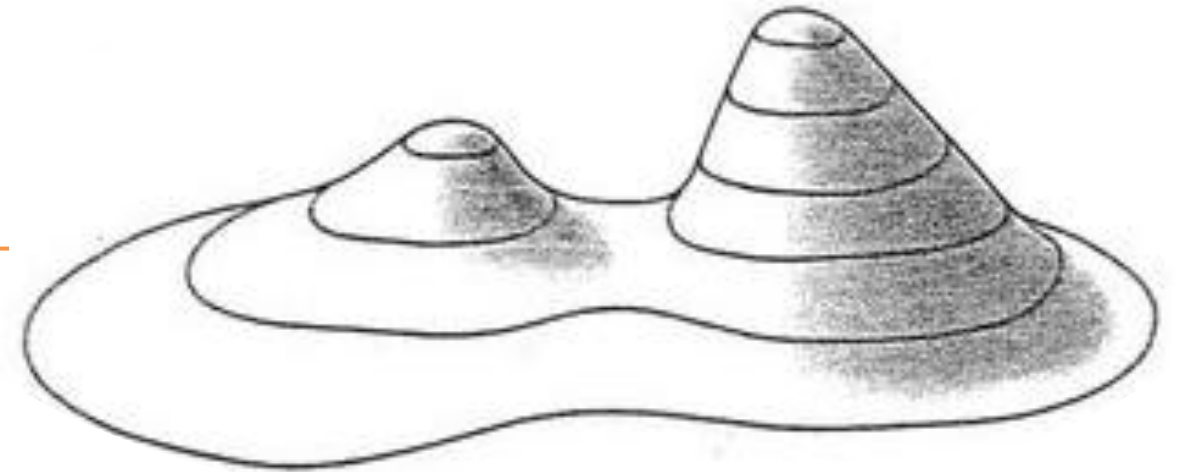
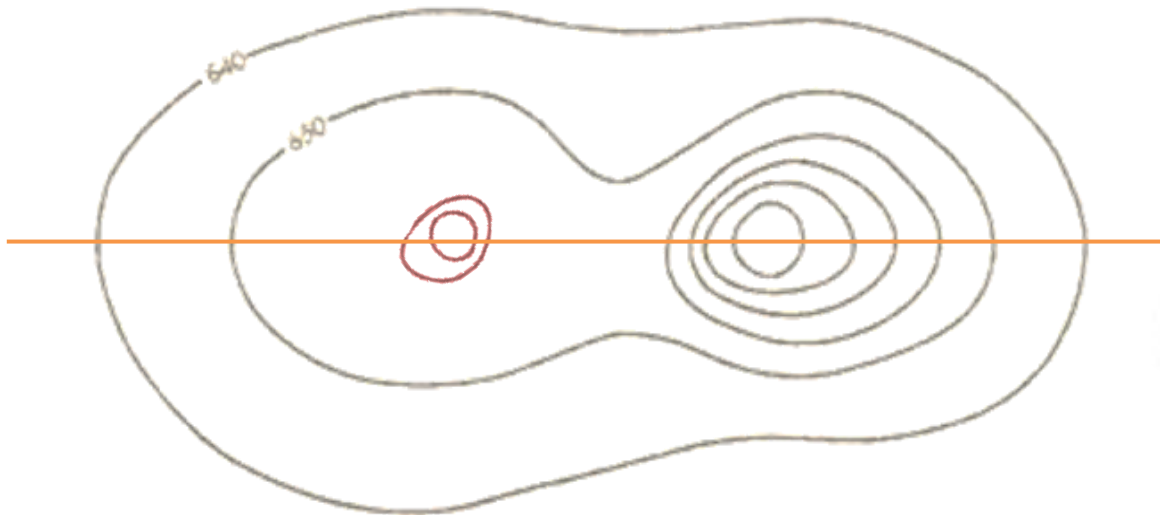
Interpretation Topographie

Sagittal: Höhenlinien

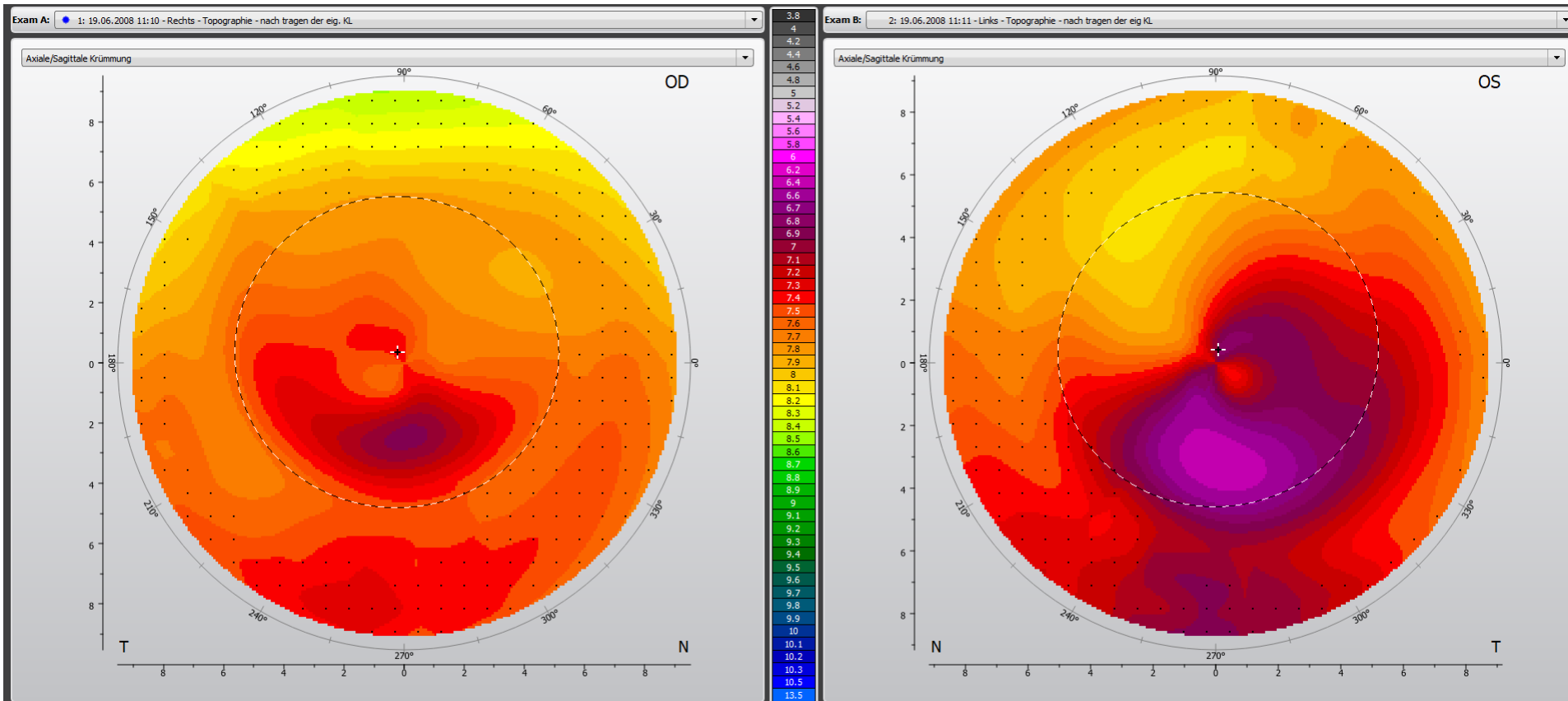


Interpretation Topographie

Tangential: Schnitt

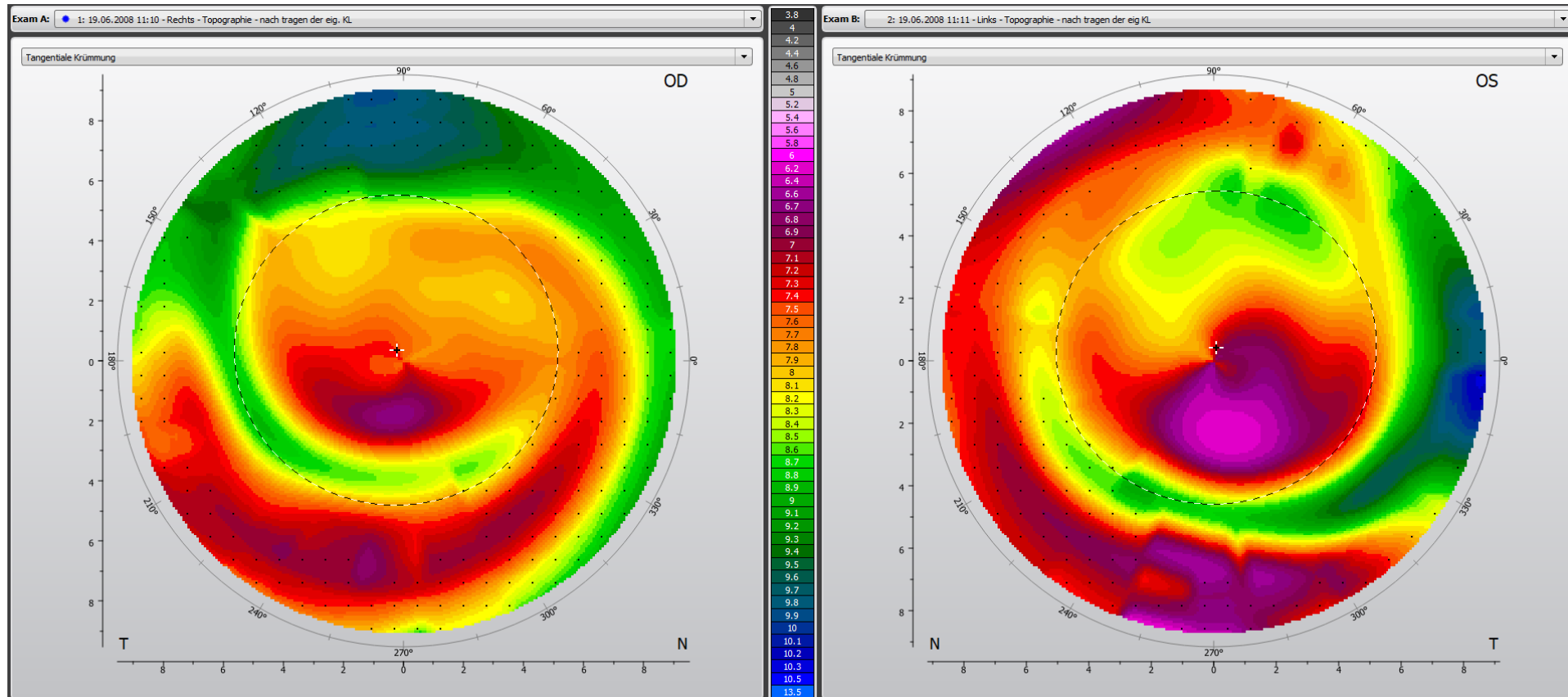


Interpretation Topographie



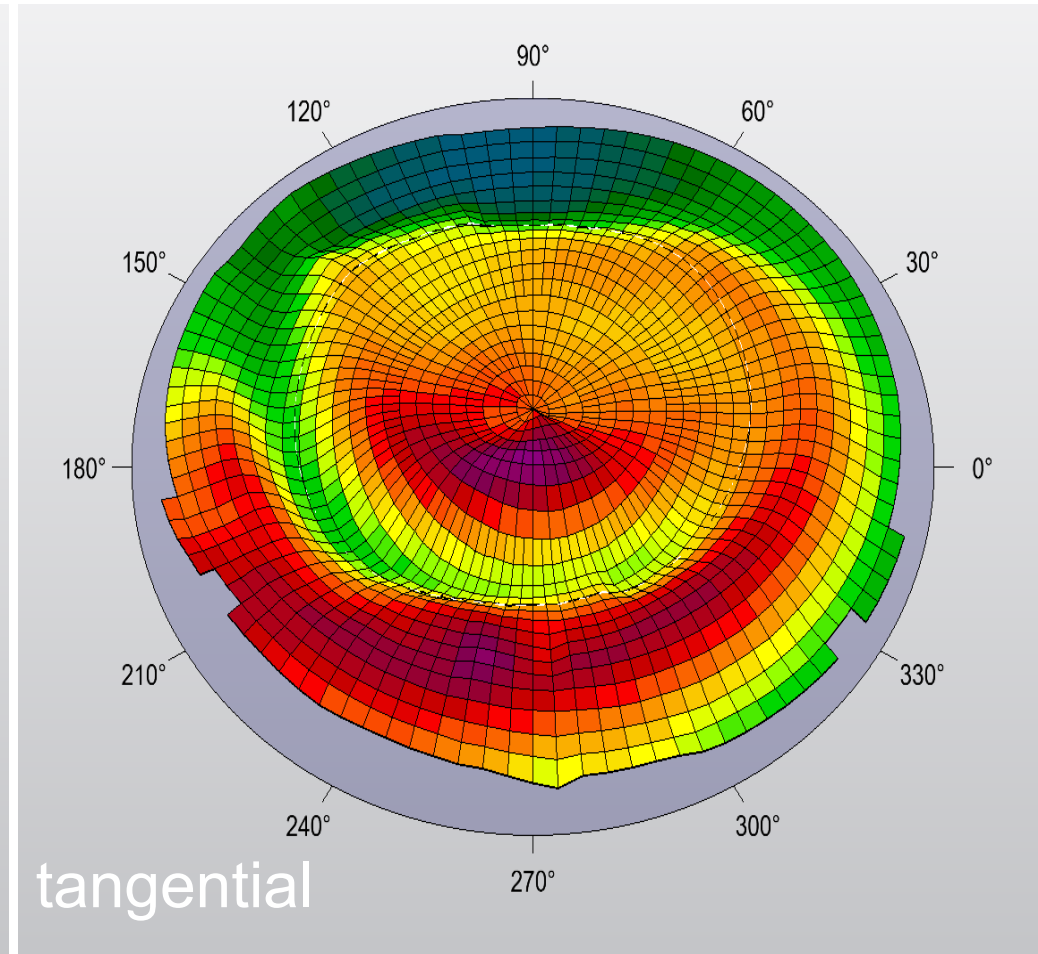
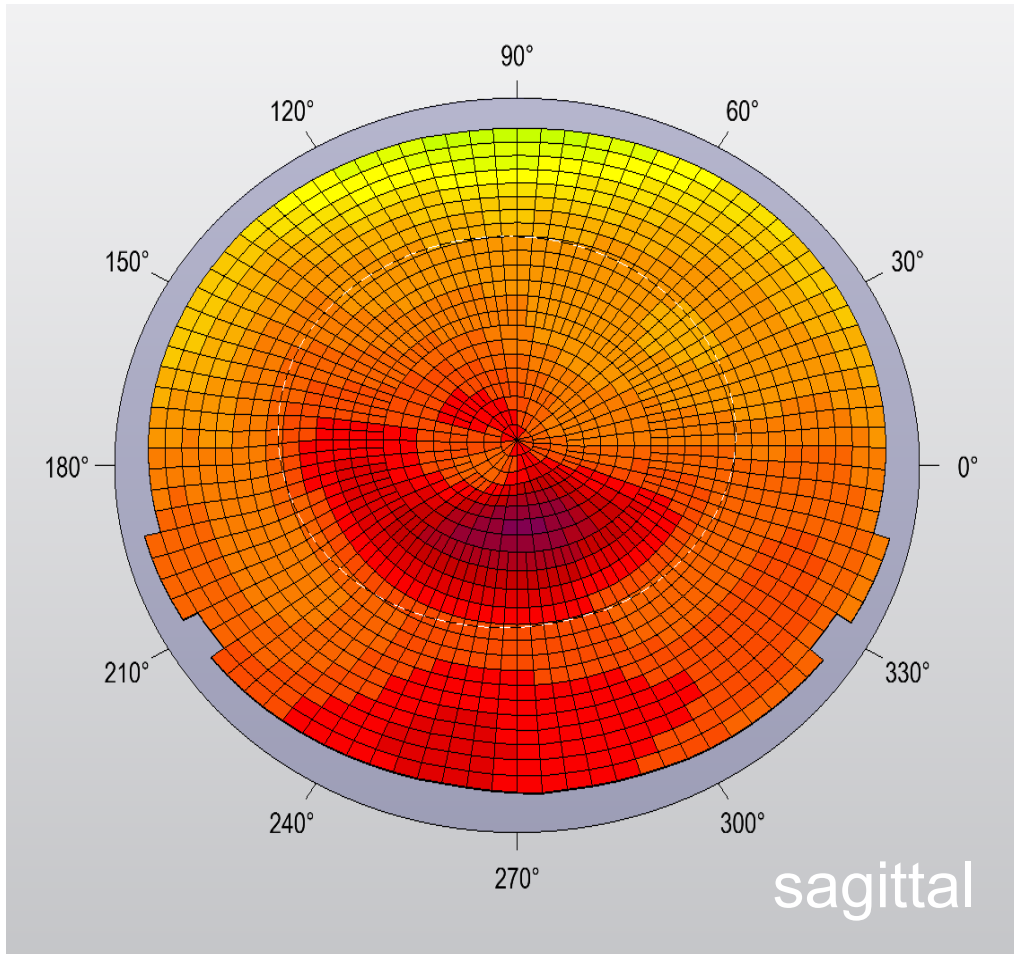
Sagittal:

Interpretation Topographie



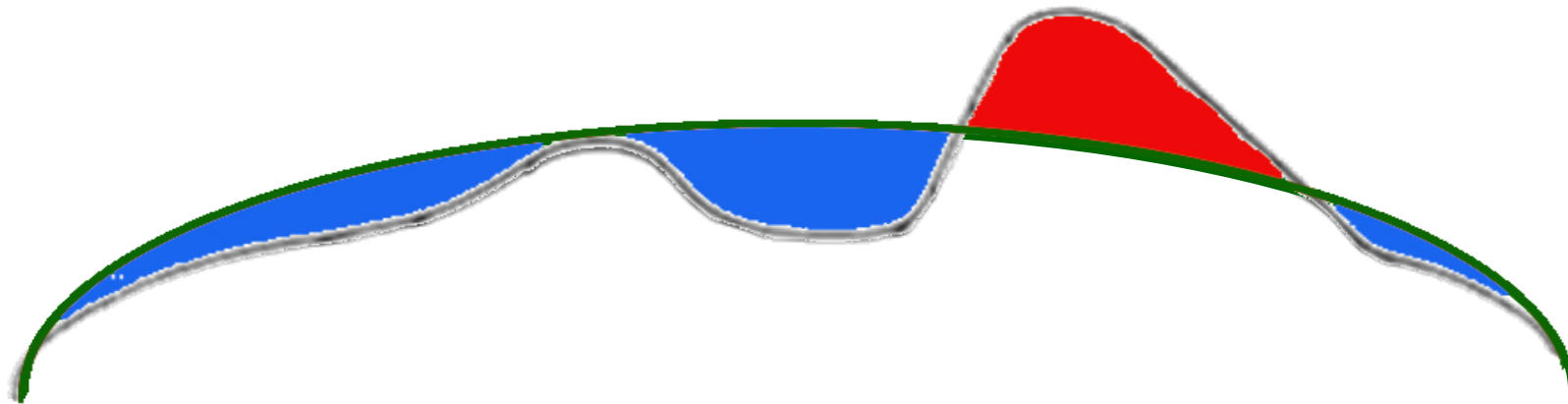
Tangential:

Interpretation Topographie

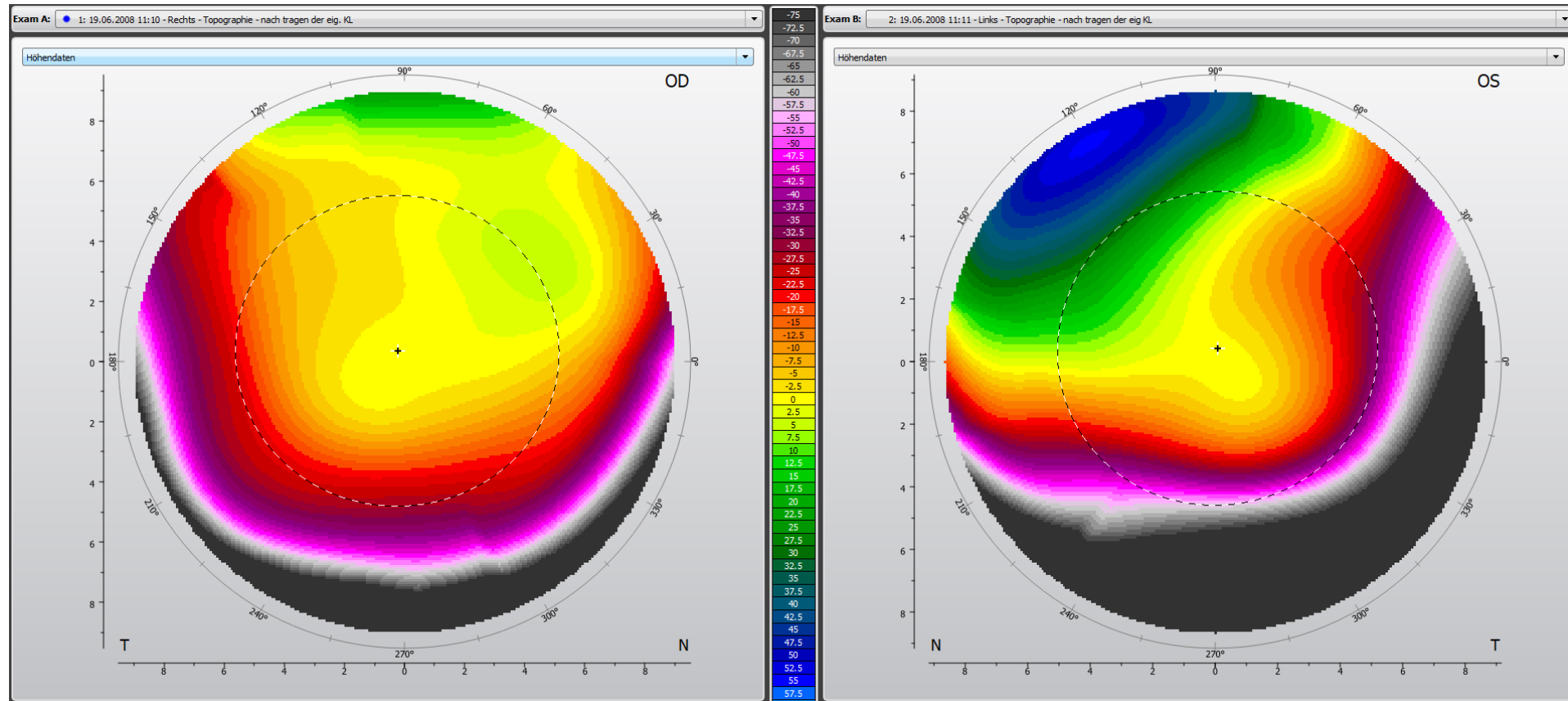


Interpretation Topographie

Elevation mit
Referenzkörper



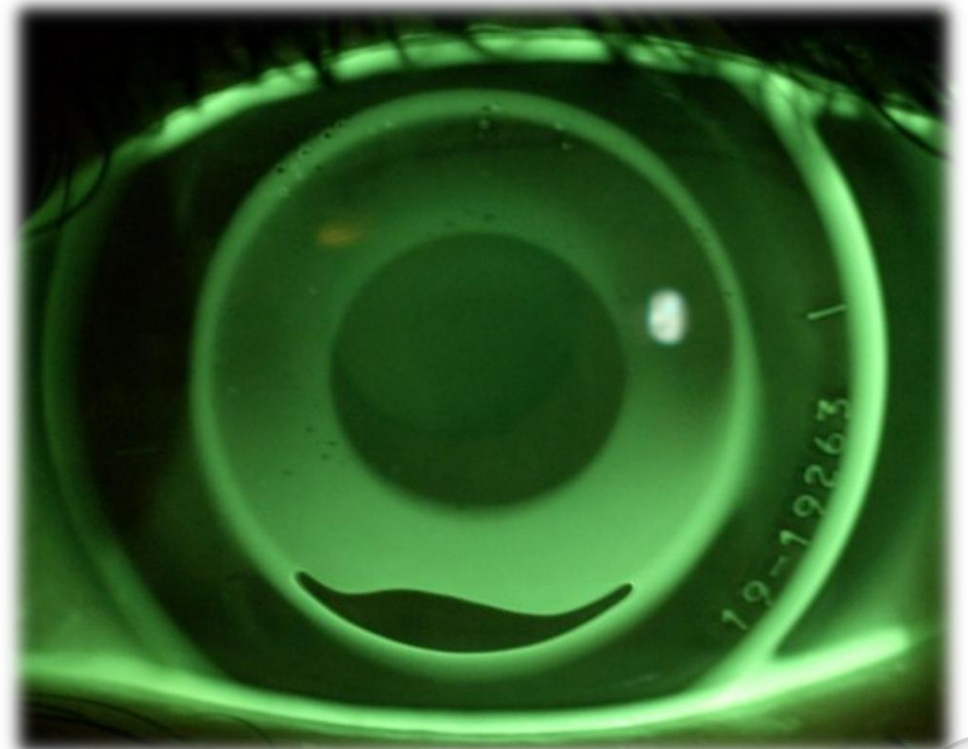Interpretation Topographie



Elevation:

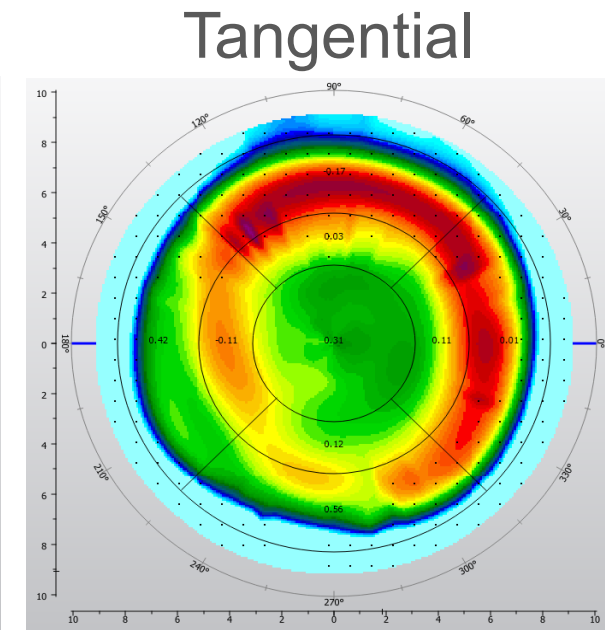
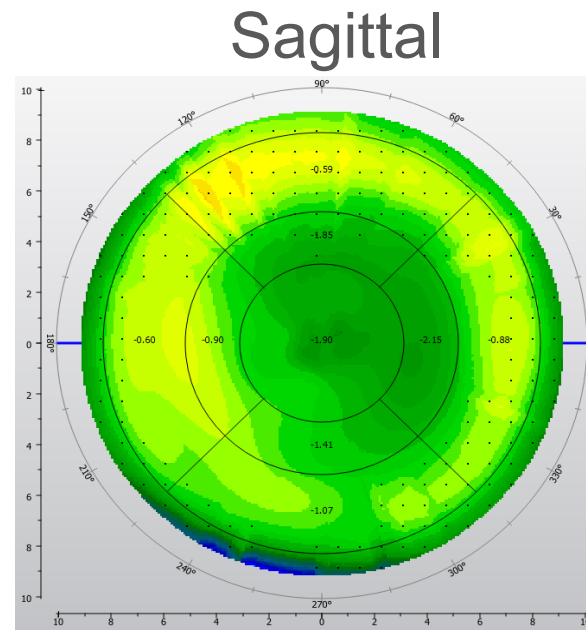
Topographie und Orthokeratologie

- NaFl wird erst ab einer Filmdicke von $15\mu\text{m}$ sichtbar (Young 1989)
 - Orthokeratologie nutzt aber bedeutend dünnere Tränenfilmdicken
 - Optimierungen ebenfalls im μm Bereich
- Problemlösung
 - Topographie ist die einzige Möglichkeit das wahre Sitzverhalten über Nacht beim Schlafen zu interpretieren



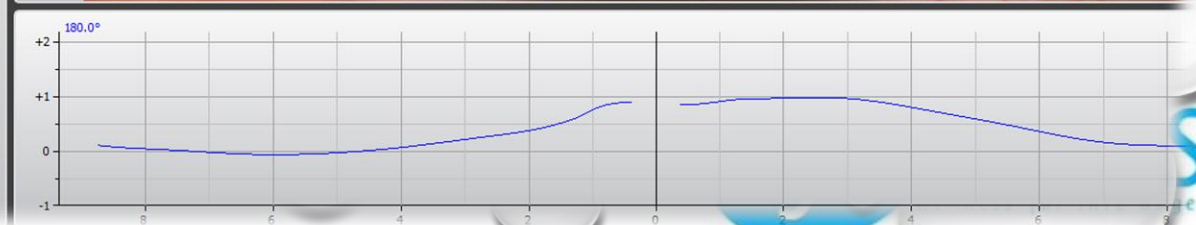
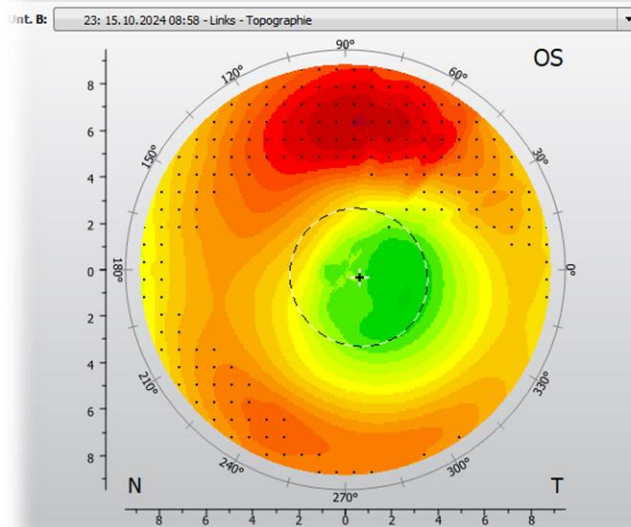
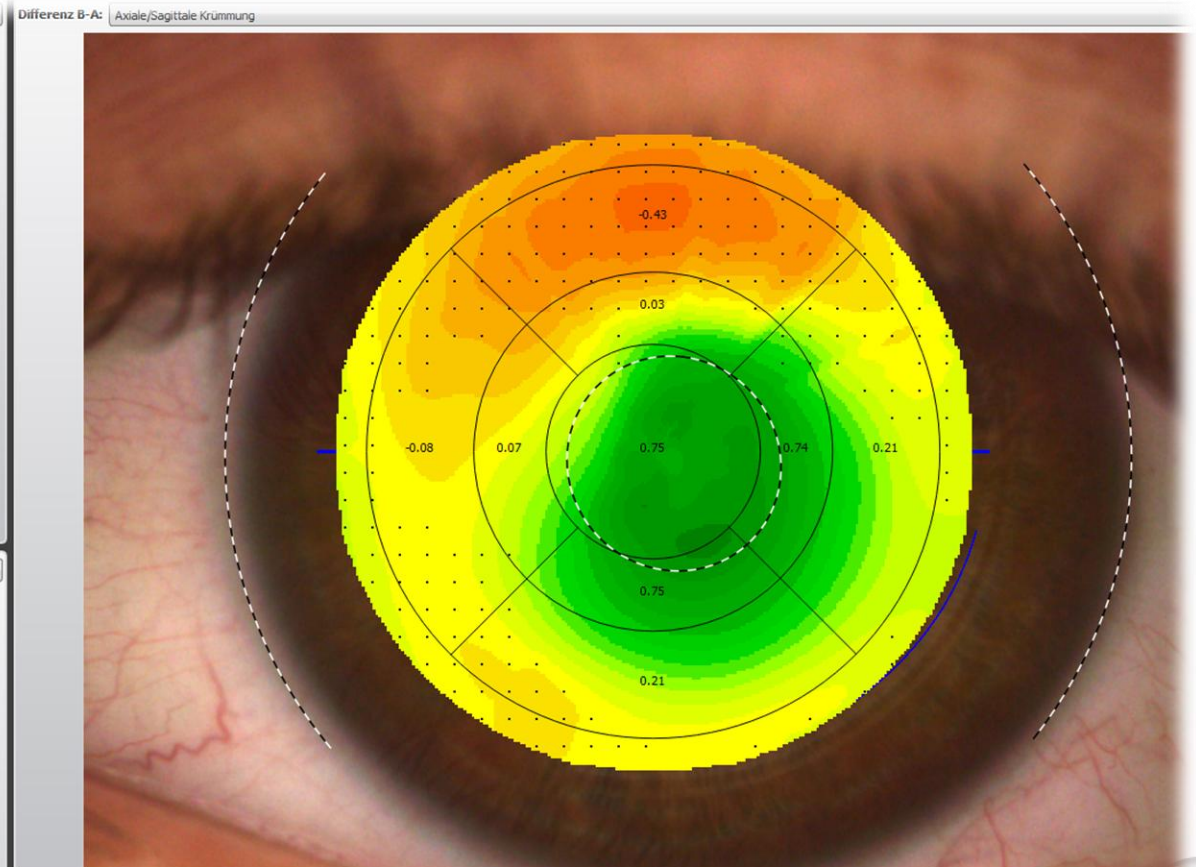
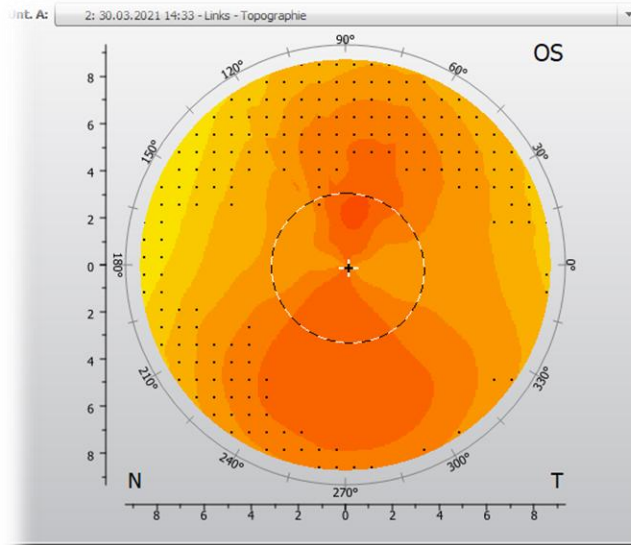
Topographie und Orthokeratologie

- Unterschiede sagittal, tangential und refraktiv Karten
 - **Sagittal Karte** zeigt die objektiven Rx-Änderungen
 - **Tangential Karte** stellt Details der Zentrierung dar
 - **Refraktive Karte** vermittelt die objektiven Rx- und Treatment-Zone-Änderungen



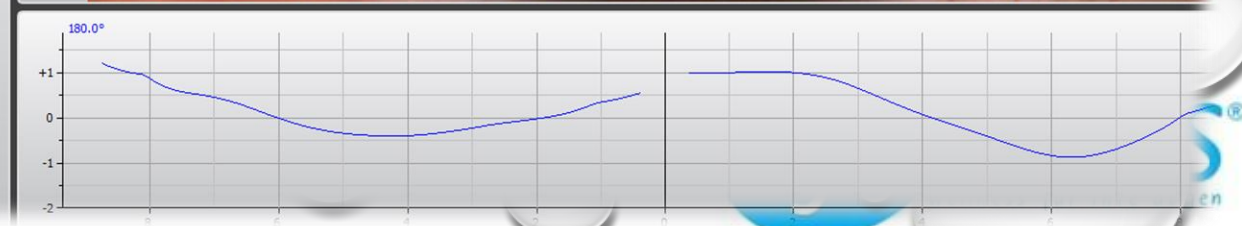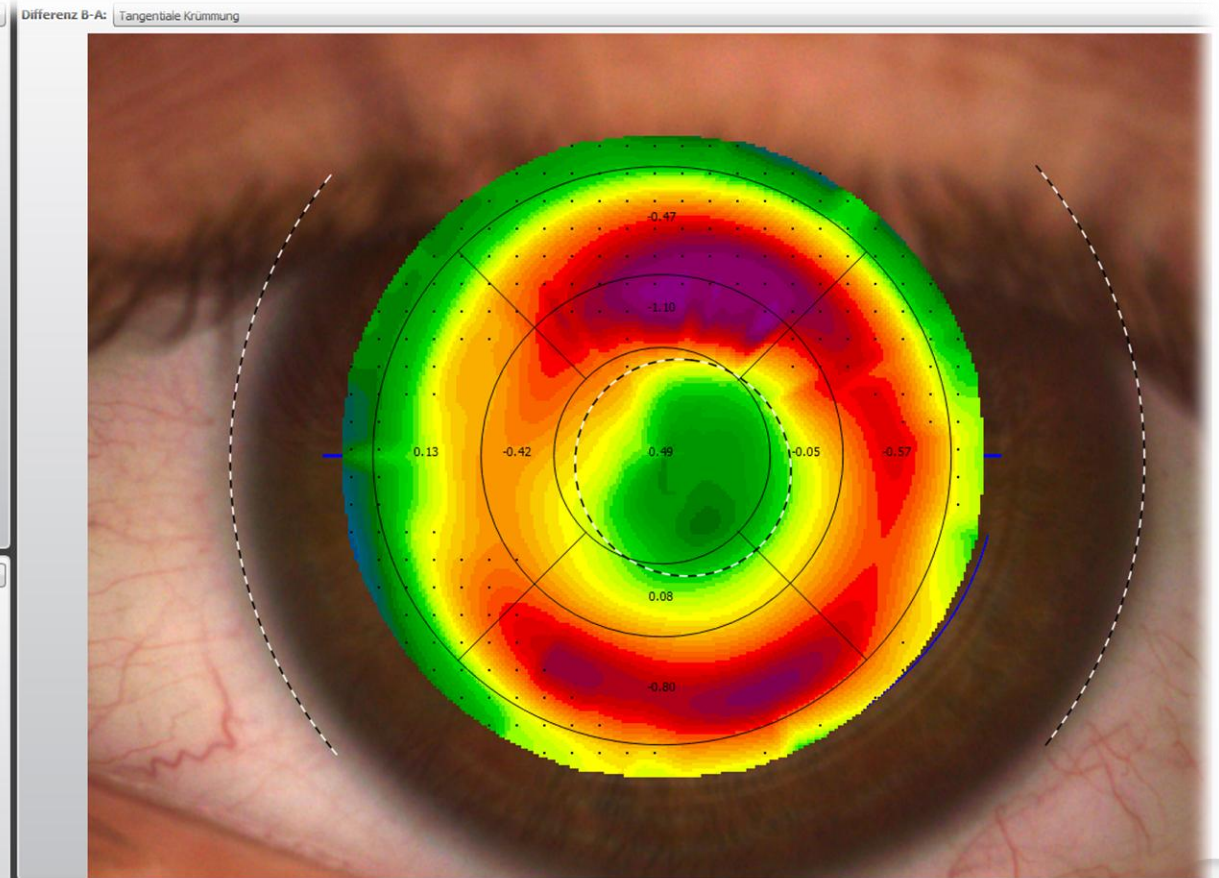
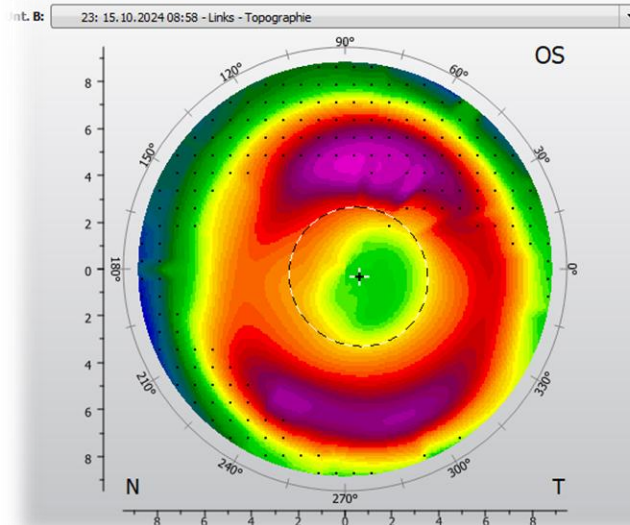
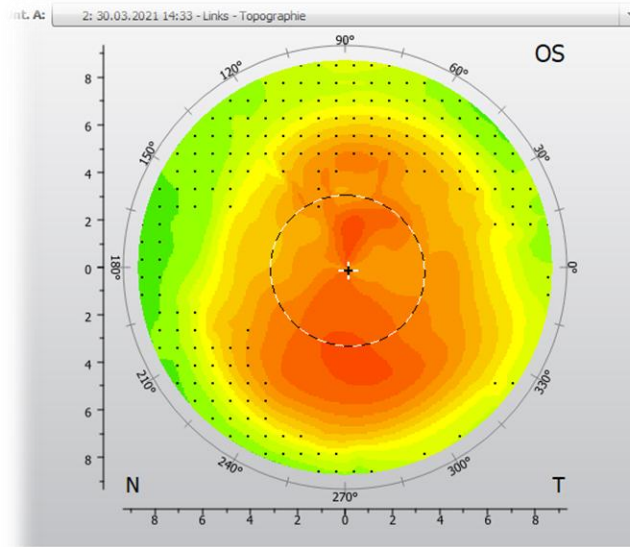
Topographie und Orthokeratologie

- Nutzung der differential (subtraktiv) Darstellung
 - Sagittal



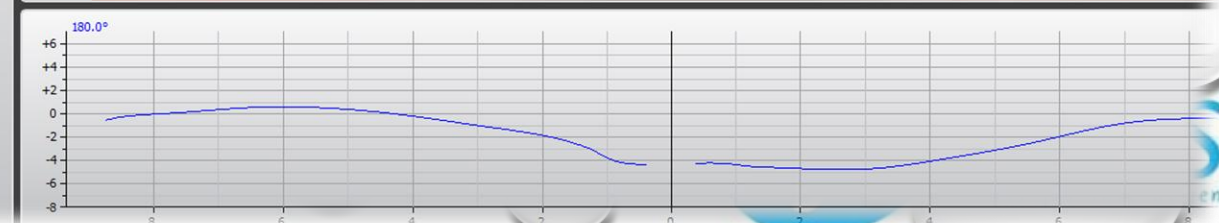
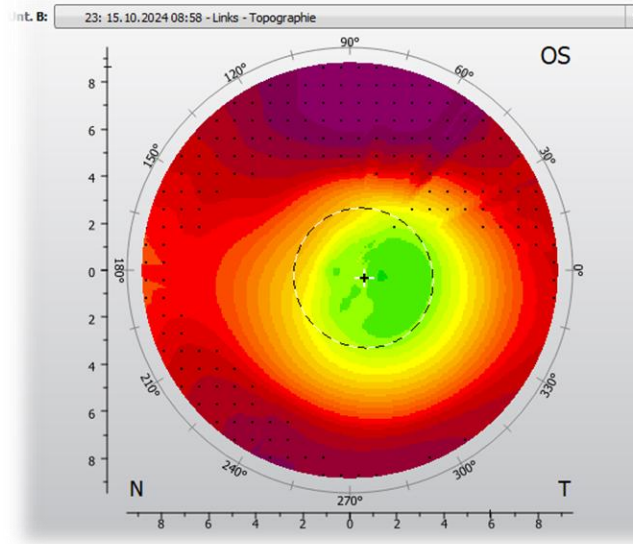
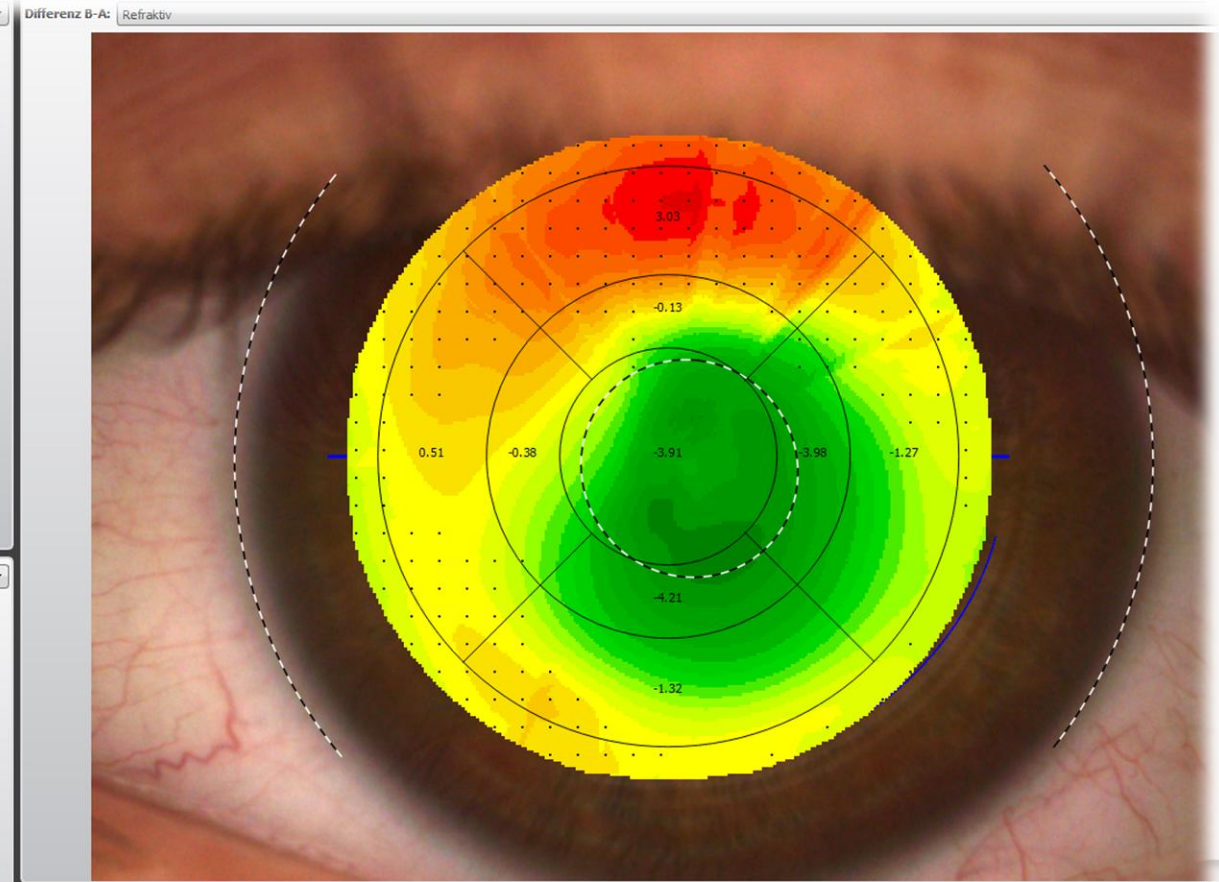
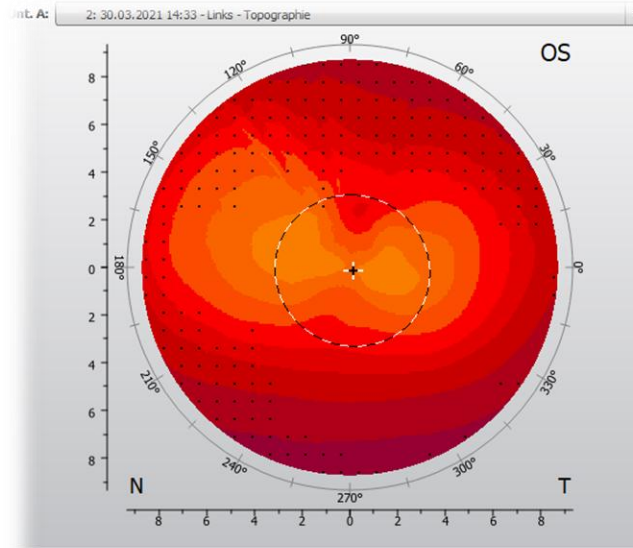
Topographie und Orthokeratologie

- Nutzung der differential (subtraktiv) Darstellung
 - Tangential



Topographie und Orthokeratologie

- Nutzung der differential (subtraktiv) Darstellung
 - Refraktiv

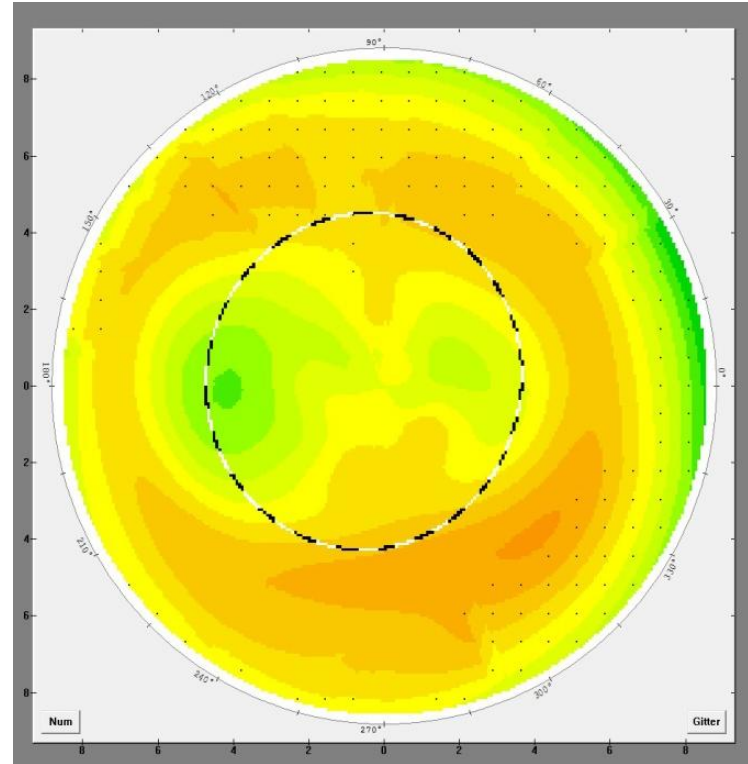


Topographie und Orthokeratologie

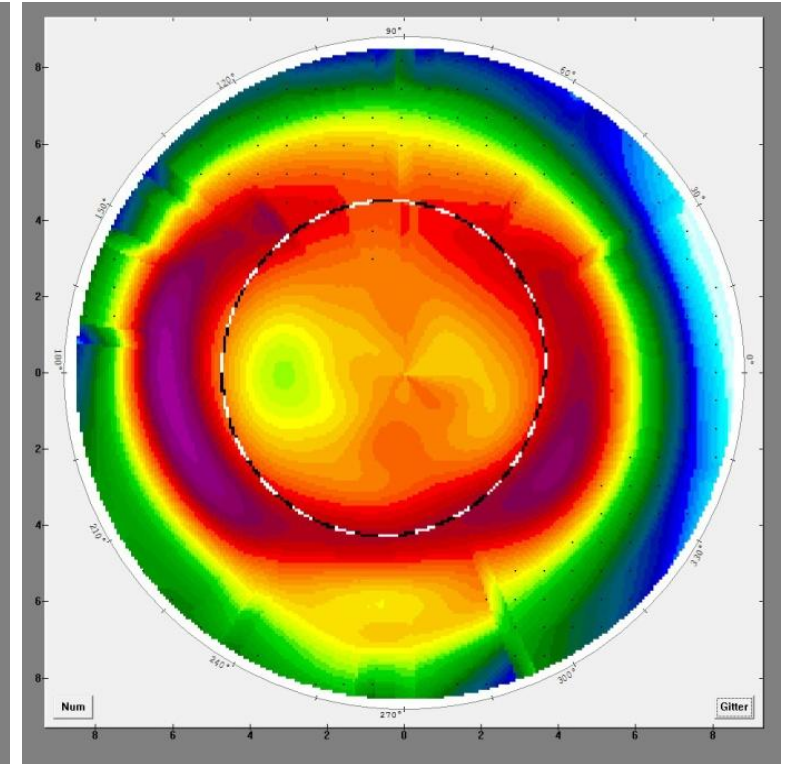
Merksatz: Die **sagittale** Karte zeigt dir, wie der Patient **sieht**, während die **tangentiale** Karte dir zeigt, wie die Hornhaut **geformt** ist.

Topographie und Orthokeratologie

- Fallbeispiel:
 - Nach 6 Monaten
 - Vasc von 1.25 auf 0.80 gefallen
 - Überrefraktion zeigt keinen Rest-Astigmatismus



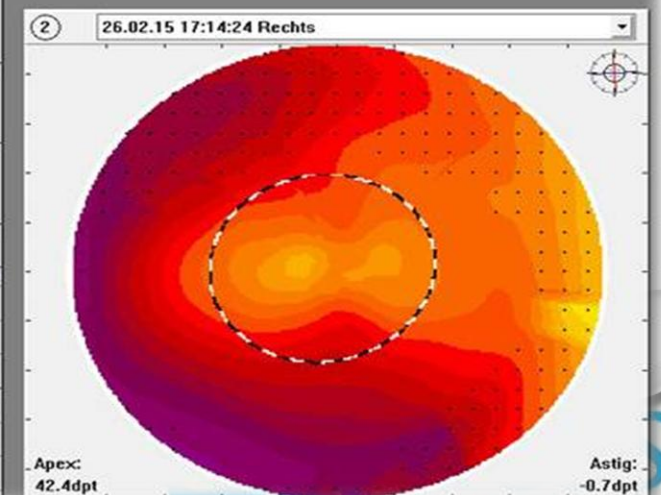
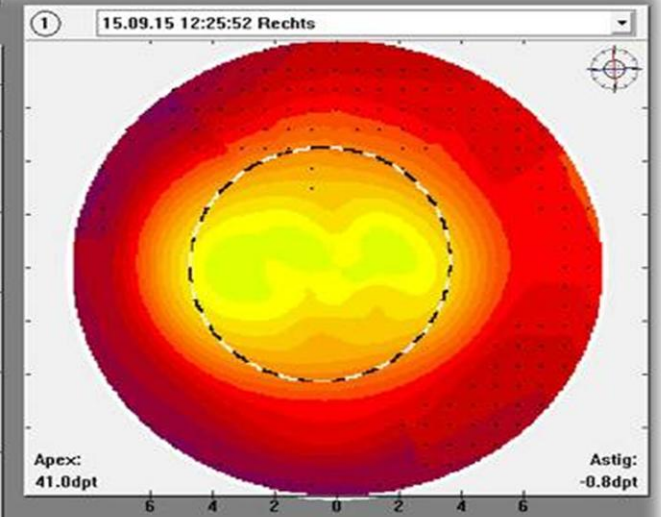
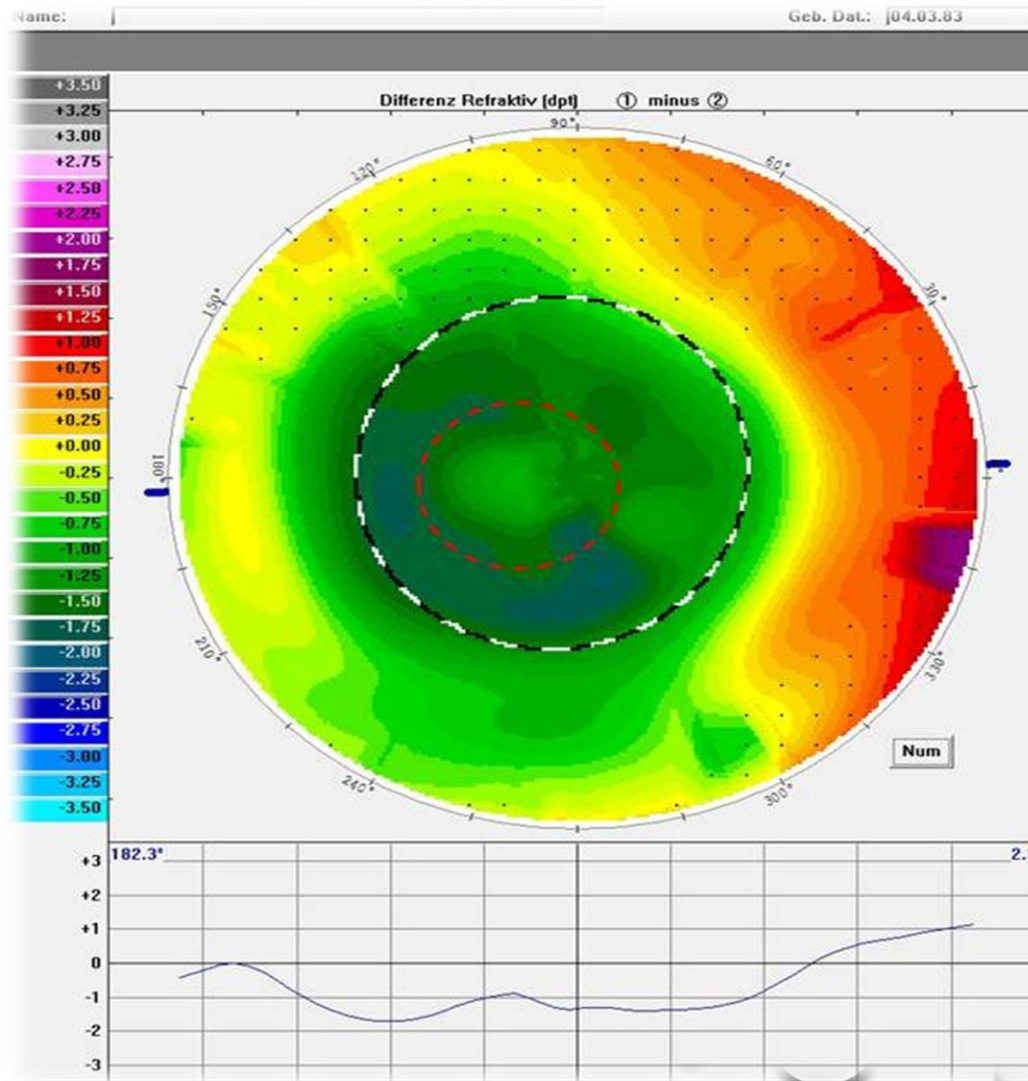
sagittal



tangential


Topographie und Orthokeratologie

Central
Island -
ohne Diff.
Karte nicht
sichtbar



Zusammenfassung

- Topographie ist die effizienteste Möglichkeit des Troubleshootings bei Orthokeratologie
- Immer Darstellung als Differenz-Karte
- Nutze alle 3 Darstellungsmöglichkeiten (sagittal, tangential und refraktiv) der Topographie



The image features several realistic water droplets of various sizes scattered across the white background, primarily in the top-left and bottom-right corners. The main logo consists of the word "eyeness" in a blue, rounded, sans-serif font. The word "eye" is contained within a solid blue circle, while "ness" is written to its right. A registered trademark symbol (®) is positioned at the top right of the "S".

eyeness®

www.eyeness.ch/downloads



Kontaktlinsenanpassung mit der Pentacam®

Pauline Sauer, B.Sc. Augenoptik / Optometrie

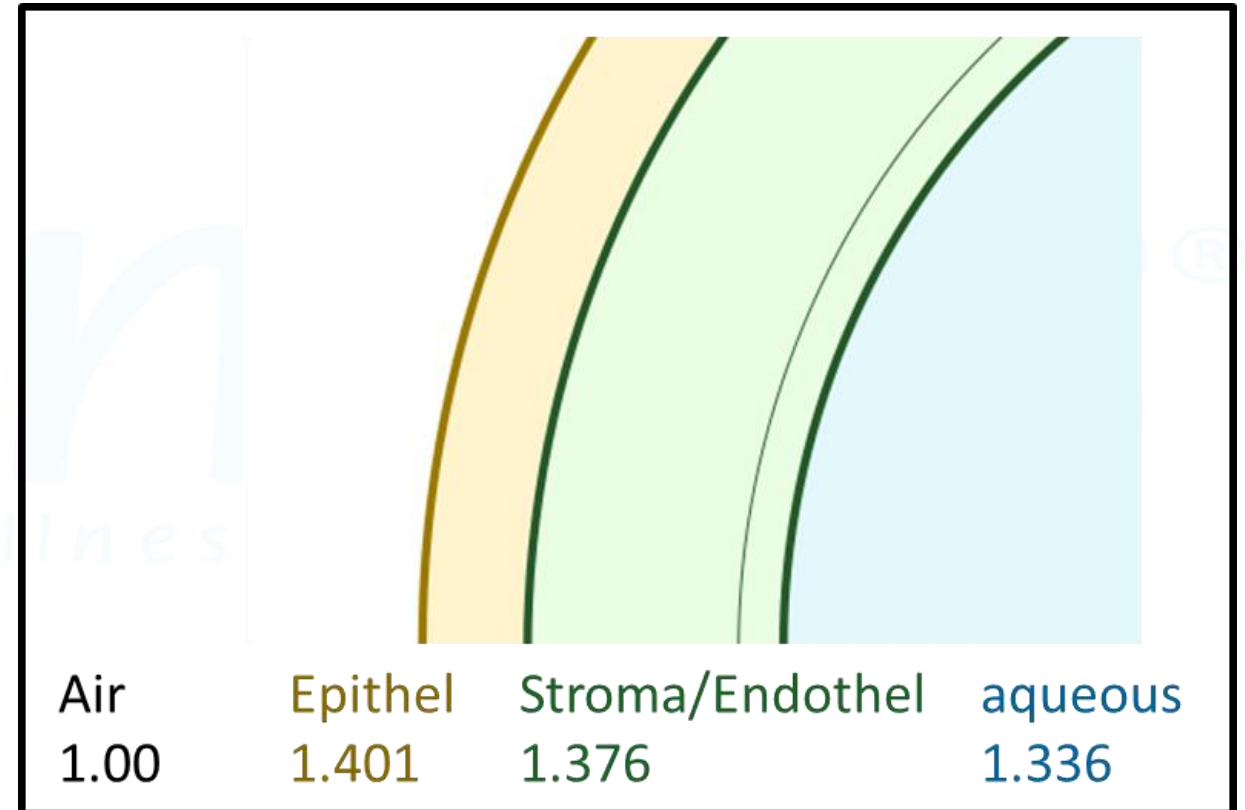


Bisher: Sim Ks

- Vorderfläche der Cornea
 - Keratometerwerte im Ring von 15° um Apex/Vertex
- + Vergleichbar zu Placido Topographen
- Berücksichtigt nicht die refraktiven Effekte der Cornea
- Nicht genau genug, um refraktive Veränderung zu beurteilen

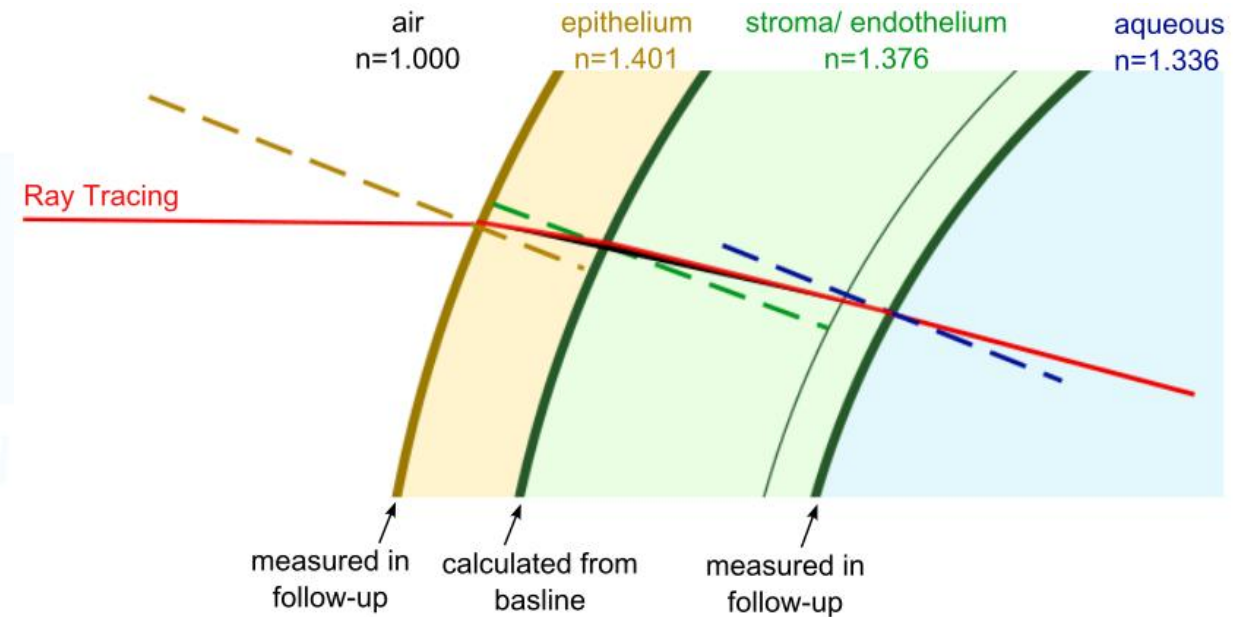
Refraktive Effekte

- A) Sphärische Abberation
- B) Cornea Vorder- & Rückfläche
- C) Korrekter refraktiver Index
- D) Position der Hauptebenen



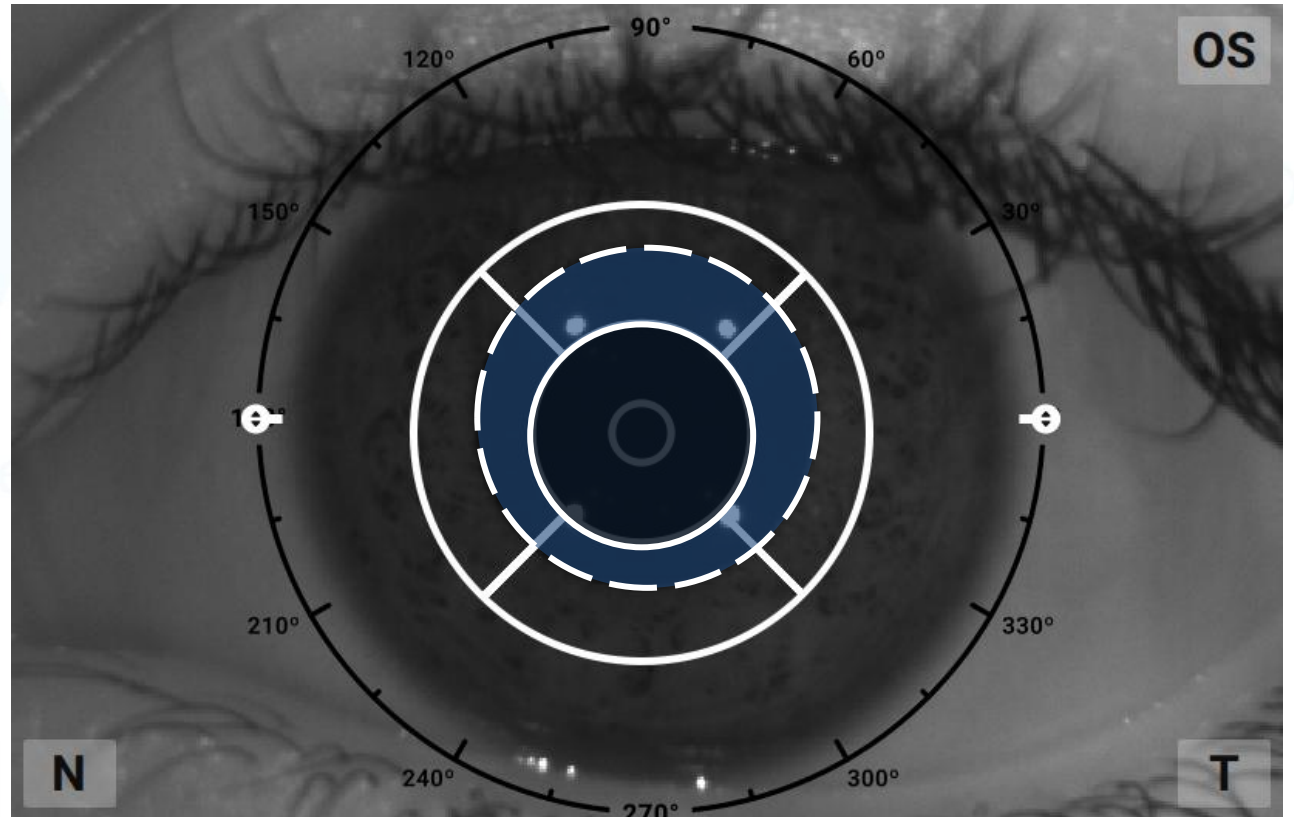
Epithelium Reshaping Power Map (ERP)

- Differenzkarte
- Ray Tracing Verfahren
- Berücksichtigt refractive Indices
- Parameter in gewähltem Durchmesser: ΔERP



Plus Power Ring (PPR) Pupil Ratio

- Wie viel der Pupille ist vom Plus Power Ring bedeckt?
- Kann ein Indikator für die Wirksamkeit der Ortho-K Linse im Myopie Management sein
- Parameter aus kanadischer Studie

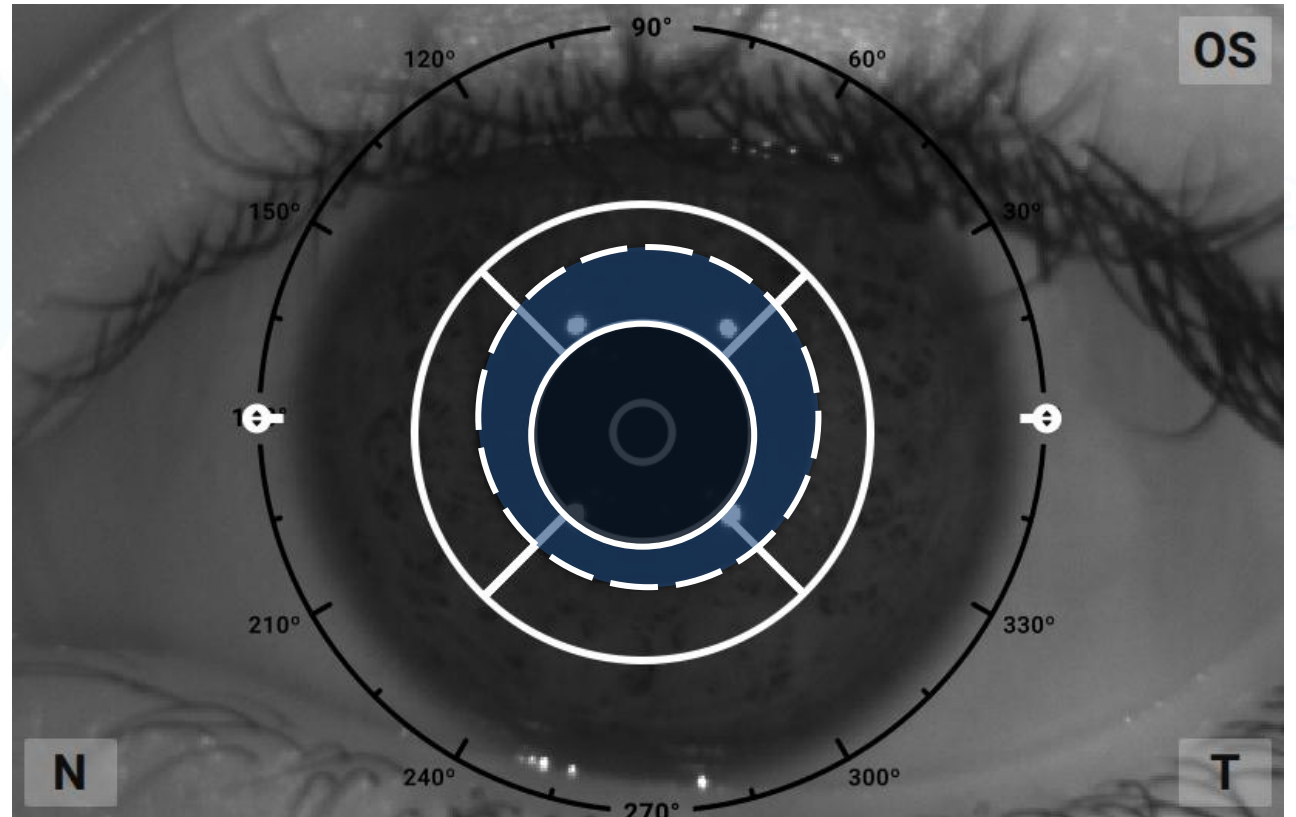


Plus Power Ring (PPR) Pupil Ratio

Referenzwerte angepasst an die Pentacam®:

> 50% indiziert eine effektive Verringerung des Achslängenwachstums

< 80% zufriedenstellendes Sehergebnis

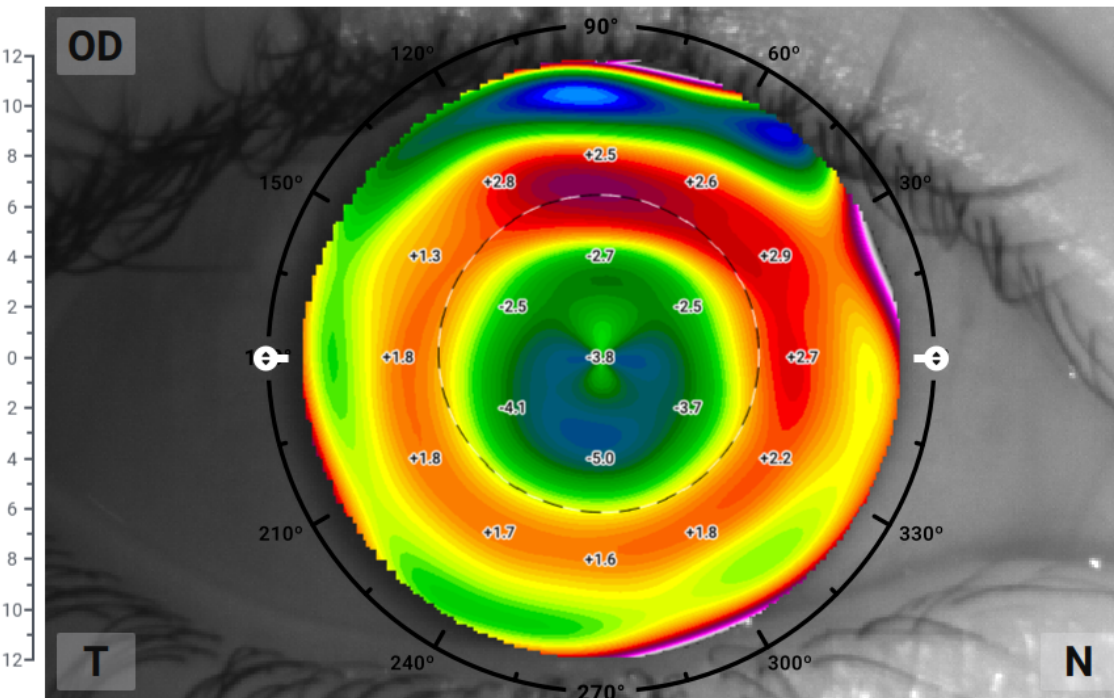
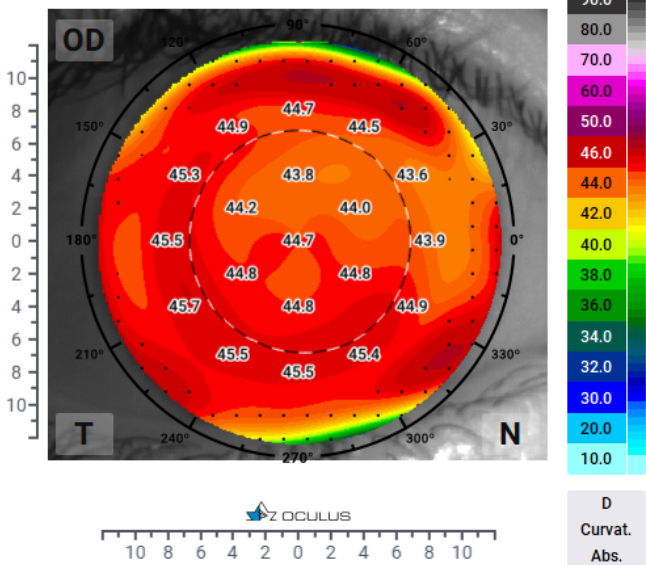


Baseline (BL) and Examination 2 (E2)

Difference = E2 - BL, Time Difference: 11 weeks

BL 25.10.2018 - 16:41:13, pre-treatment

Epithelial Reshaping Power



Properties

Δ ERP in 3 mm -4.31 D

Δ AXL 0.05 mm

Annual Axial Growth Rate 0.24 mm

Plus Power Ring

Plus Power Ring (PPR)

PPR Pupil Ratio 68%

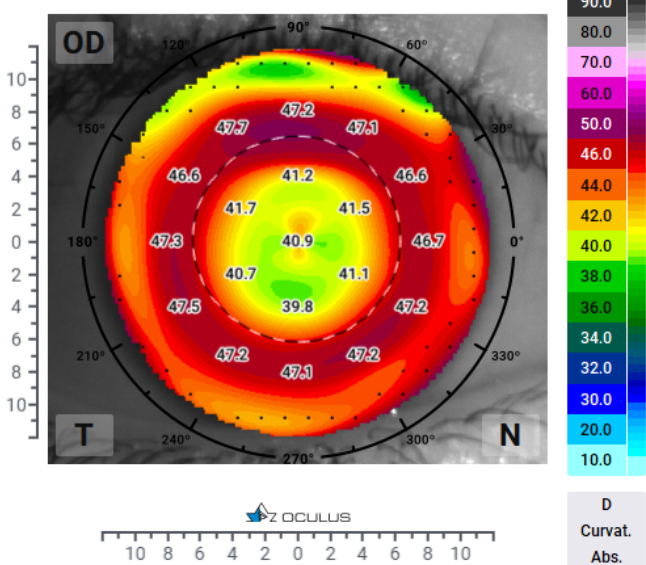
PPR inner diameter 3.56 mm

PPR Position r: 0.17 mm, Angle: 251°

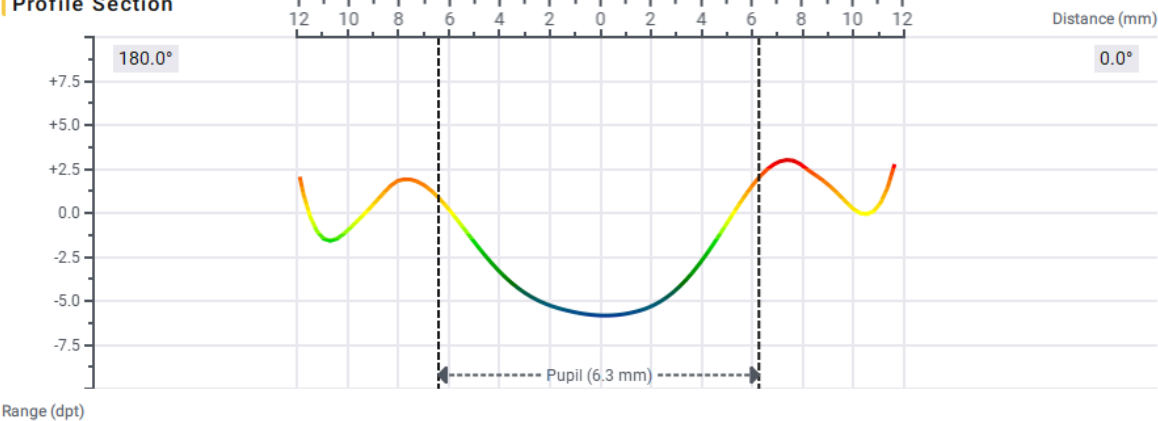
Map Transparency

0% 100%

E2 12.01.2019 - 12:46:12, 11 weeks Ortho-K wear



Profile Section



Color Bar and Profile Range

- ± 2.0 D
- ± 4.0 D
- ± 6.0 D
- ± 10.0 D
- ± 15.0 D
- AutoScale (Default)